

مقایسه تأثیر عصاره میوه سنجد و خمیر حنا با سولفادیازین نقره بر ترمیم زخم تجربی در رت

نوید معزی^{۱*}، حسین نجف‌زاده ورزی^۲ و سالومه شیرعلی^۳

*- نویسنده مسئول، رزیدنت دکترای تخصصی جراحی عمومی دامپزشکی، دانشکده دامپزشکی، دانشگاه شهید چمران اهواز
پست الکترونیک: navid.moezzi@gmail.com

۲- استادیار، بخش فارماکولوژی، گروه علوم پایه، دانشکده دامپزشکی، دانشگاه شهید چمران اهواز

۳- رزیدنت دکترای تخصصی انگل‌شناسی دامپزشکی، دانشکده دامپزشکی، دانشگاه تهران

تاریخ پذیرش: اسفند ۱۳۸۷

تاریخ اصلاح نهایی: اسفند ۱۳۸۷

تاریخ دریافت: آبان ۱۳۸۷

چکیده

کاهش عوارض ترمیم زخم و افزایش سرعت بهبودی از جنبه‌های مورد تحقیق علم جراحی می‌باشد. شناخت داروهای ارزان و مؤثر که قابل دسترسی باشند، به‌خصوص فراورده‌های گیاهی، می‌تواند از جمله موارد مشترک در مطالعات مربوط به جراحی و علم فارماکولوژی باشد. از آنجایی که عصاره میوه سنجد (*Elaeagnus angustifolia L.*) و حنا (*Lawsonia intermis L.*) در مطالعات قبلی اثر ضد التهابی و ضد عفونی‌کنندگی داشته‌اند، بنابراین در این مطالعه مورد استفاده قرار گرفتند. در چهار گروه از رت‌های ماده (هر گروه، ۵ سر) که توسط فرمول معمول کتامین/ زایلازین بیهوش شده بودند، توسط تیغ جراحی و در شرایط استریل، برشی به طول ۶ سانت بر روی خط پشتی ایجاد شده و با فواصل ۱ سانتی‌متری بخیه شد. طول زخم از روز اول تا بهبودی کامل اندازه‌گیری شد و درصد بهبودی در گروه‌های مختلف مقایسه شد. عصاره الکلی میوه سنجد و خمیر حنا و کرم سولفادیازین نقره هر یک به میزان نیم گرم در هر روز بر روی طول زخم مالیده شد و یک گروه هم به‌عنوان شاهد، دارویی دریافت نکردند. میانگین درصد بهبودی در هفته اول برای گروه‌های شاهد، حنا، سنجد و سولفادیازین نقره به ترتیب ۵۰، ۷۰، ۹۰ و ۹۰ درصد بوده است. بهبودی کامل زخم در تمام طول برش در گروه‌های شاهد، حنا، سنجد و سولفادیازین نقره به ترتیب پس از ۱۳، ۱۲، ۱۰ و ۸ روز حاصل شد. با توجه به میانگین درصد بهبودی در گروه‌های مختلف، در هفته اول دوره بهبودی، می‌توان گفت که عصاره سنجد می‌تواند با سرعتی معادل سولفادیازین نقره ترمیم زخم را تسریع نماید. در حالی که خمیر حنا در بازه زمانی فوق عملکرد مشابهی را نشان نمی‌دهد، ولی در طول کل دوره در بهبود زخم نسبتاً مؤثر است.

واژه‌های کلیدی: ترمیم زخم، سنجد، حنا، سولفادیازین نقره، رت.

مقدمه

ترمیم زخم

داروهای ارزان قیمت و مؤثر که قابل دسترسی باشند، به‌خصوص فراورده‌های گیاهی، مورد اقبال عمومی است. از طرفی، با توجه به تأکید روزافزون محققان علم داروشناسی و داروسازی به استفاده از داروهای گیاهی و

کاهش عوارض ترمیم زخم و افزایش سرعت بهبودی از جنبه‌های مورد تحقیق جراحی می‌باشد و شناخت

ایران حنا در نواحی جنوب کشور از جمله بلوچستان، بم و نرماشیر می‌روید. بیشترین قسمت مورد استفاده حنا برگهای بالغ آن است. البته پوست، گل و میوه آن هم استفاده می‌شود. این گیاه حاوی مواد مؤثره‌ای از قبیل مواد رنگی، تانن، رزین، روغن فرار و مواد چربی است. از رنگ قرمز این گیاه به‌عنوان یک رنگ طبیعی برای ساختن مواد آرایشی مورد استفاده برای رنگ کردن مو و پوست استفاده می‌شود. پودر برگ این گیاه به‌صورت خمیر به‌عنوان وسیله آرایشی و تزئینی و نیز به‌عنوان دارو در طب سنتی برای درمان سوختگی، زخم و برخی عفونتهای قارچی در بعضی کشورهای خاورمیانه مورد استفاده قرار می‌گیرد. از خواص درمانی ذکر شده برای این گیاه می‌توان مواردی از قبیل کمک به بهبود زخمهای عفونی ناشی از باکتریهای گرم مثبت، درمان دمل و جوش، اثر ضد قارچی قوی، اثر قابض و اثر ضد التهابی آن نام برد. خاصیت ضد میکروبی خمیر این گیاه بر روی گروههای مختلفی از باکتریها مورد بررسی قرار گرفته است (Malekzadeh, 1986). در جدیدترین مطالعه آزمایشگاهی صورت گرفته روی این گیاه، مشخص شده که عصاره الکلی این گیاه از آسیب رسیدن به پروتئینها توسط رادیکالهای آزاد، که در بسیاری از روندهای پاتولوژیک دیده می‌شود، جلوگیری می‌کند (Sultana et al., 2009).

سنجد

نام علمی سنجد *Elaeagnus angustifolia* می‌باشد. این گیاه در نواحی بیابانی و نیمه بیابانی می‌روید و بومی نواحی شمالی آسیا تا هیمالیا و اروپاست (گیاه آسیایی - اروپایی) و در تهران و اطراف آن، قزوین، خراسان،

یافتن ترکیبهای مؤثرتر و مناسبتر جهت درمان بیماریها و ضایعات مختلف از جمله درمان زخم باز، در این مطالعه تأثیر دو گیاه دارویی سنتی ایران، بر سرعت ترمیم زخم با سولفادیازین نقره مقایسه گردید.

از این رو، از جمله جدیدترین مطالعات انجام شده در مورد ترمیم زخم با استفاده از فراورده‌های گیاهی، می‌توان به موارد زیر اشاره کرد: خاصیت ضد میکروبی، آنتی‌اکسیدانی و ترمیم زخم در عصاره هیدروالکلی و آبی گیاه *Anthocephalus cadamba* می‌باشد که در انسان مورد ارزیابی قرار گرفت و مشخص شد که گیاه فوق از طریق افزایش خاصیت کششی و انقباض زخم به ترمیم زخم کمک می‌کند (Sanjay et al., 2007). خاصیت عصاره *Matricaria recutita* در ترمیم زخم تجربی ایجاد شده به صورت قطع بافت، برش و فضای مرده در رت مورد ارزیابی قرار گرفته و در پایان اثربخشی این گیاه تأیید شده است (Nayak et al., 2007a). استفاده از عصاره الکلی گیاه *Hibiscus rosa-sinensis* در ترمیم زخم تجربی در رت توصیه شده است (Nayak et al., 2007b). همچنین خاصیت روغن میوه آواکادو (*Persea americana*) در ترمیم زخم تجربی در رت به اثبات رسیده است (Nayak et al., 2008). تأثیر عصاره آبی و الکلی گیاه *Ocimum sanctum* L. در درمان زخم تجربی در رت مورد ارزیابی قرار گرفته و مؤثر بودن آن در ترمیم زخم به‌ویژه در مناطق گرمسیری تأیید شده است (Shetty et al., 2008).

حنا

نام علمی حنا *Lawsonia inermis* می‌باشد. این گیاه بومی نواحی مدیترانه‌ای، خاور نزدیک و هند است. در

مخمرها و *Candida albicans* نیز فعال است. جذب دارو به وسعت محل تجویز و آسیب دیدگی پوست بستگی دارد و متغیر است و از طریق ادرار نیز دفع می شود. سولفادیازین نقره به کندی نقره را آزاد می کند و برای درمان عفونت زخمهای ناشی از سوختگی، درمان عفونتهای پوستی باکتریایی و درمان پروفیلاکتیک مورد استفاده قرار می گیرد. در زمان استفاده از این دارو پانسمان نیاز نیست. از عوارض احتمالی این دارو می توان به تأخیر افتادن در جدا شدن بافت اسکار، احتمال عفونت ثانویه قارچی، تغییر رنگ پوست و غیره را نام برد.

مواد و روشها

حیوانات مورد استفاده

در این مطالعه از ۲۰ سر رت ماده بالغ در محدوده وزنی 250 ± 50 گرم که در بخش حیوانات آزمایشگاهی دانشکده دامپزشکی تولید و نگهداری می شدند، استفاده شد. چهار گروه و در هر گروه پنج سر رت مورد بررسی قرار گرفت. رت ها در شرایط معمولی نگهداری می شدند؛ با وجود این برای حصول اطمینان از عدم وجود هر گونه عفونت در بدن، حیوانات به دقت معاینه شدند. تغذیه رت ها از طریق پلیتهای مخصوص حیوانات آزمایشگاهی انجام شده و در ظروف جداگانه نگهداری می شدند.

تهیه داروها

حنا: با توجه به مقدار خمیر مورد نیاز، حدود ۱۵۰ گرم پودر برگ گیاه حنا با آب مقطر مخلوط شده و به شکل خمیر درآمد. پس از آن، ظرف حاوی خمیر به یخچال ۴ درجه سانتی گراد منتقل و تا پایان تحقیق پس از هر بار استفاده در یخچال نگهداری شد.

جنوب شرقی ایران، شیراز، غرب ایران از جمله همدان، کاشان، اصفهان، آذربایجان و ارومیه می روید. قسمت مورد استفاده این گیاه برگ آن است. مواد مؤثره این گیاه شامل فلاونوئید، تانن، اسید کلروژنیک، کربوهیدرات و مواد رنگی است. سنجد به دلیل برگهای نقره ای رنگ و گلهای خوشبو به عنوان گل زینتی مورد استفاده است. میوه سنجد خوراکی است و دارای خاصیت غذایی و دارویی است. اثر ضد التهابی عصاره هیدروالکلی میوه سنجد در تحقیقات گذشته به اثبات رسیده است (Hosseinzadeh & Rahimi, 1999). از دیگر خواص درمانی این گیاه که در طب سنتی ایران مورد استفاده قرار می گیرد، استفاده به عنوان مسکن برای دردهای مفصلی و نیز به عنوان داروی ضد تشنج است (Hosseinzadeh et al., 2003). از میوه رسیده سنجد برای درمان اسهال آمیبی استفاده می شود. عوام عقیده دارند که برگها و میوه این گیاه خاصیت ضد تب دارد. از دیگر استفاده های میوه و گل این گیاه در طب سنتی، استفاده برای درمان تهوع، استفراغ، آسم، زردی و نفخ شکم است (Wang et al., 2006). عصاره الکلی ۸۰٪ سنجد برای استعمال موضعی استفاده می شود. همچنین پماد ۵٪ از این عصاره، تهیه شده و برای بی حسی موضعی بکار می رود.

سولفادیازین نقره

سولفادیازین نقره یک ضد باکتری گسترده طیف می باشد و بر بسیاری از باکتریهای گرم مثبت و گرم منفی اثر باکتری کشی دارد. نمکهای غیر آلی نقره بشدت باکتری کش هستند. پمادهای آنتی بیوتیک حاوی نقره جایگزین نیترات نقره شده اند. این دارو با اثر بر دیواره سلولی و غشاء سلولی اثر خود را اعمال می کند و علیه

میانی خط پشتی تمامی رت‌ها برای انجام جراحی آسپتیک آماده شد. به کمک تیغ جراحی برشی به طول ۶ سانتی‌متر روی تمام ضخامت پوست خط پشتی هر یک از رت‌ها داده شده و پس از آن لبه‌های برش با ۵ عدد بخیه ساده تکی با کمک نخ نایلون ۳/۰ کنار یکدیگر قرار گرفتند.

استعمال داروها

در گروه اول عصاره هیدروآلکلی میوه سنجد، در گروه دوم خمیر حنا و در گروه سوم کرم سولفادیازین نقره ۱٪، هر یک به میزان نیم گرم (با توجه به وسعت موضع) در هر روز بر روی طول زخم مالیده شد و گروه چهارم هم به‌عنوان شاهد بدون دریافت دارو نگهداری شد.

نحوه ارزیابی زخم

هر روز طول زخم با خط‌کش با دقت یک میلی‌متر اندازه‌گیری می‌شد. ضمناً در هنگام اندازه‌گیری از هر کدام از رت‌ها عکس برداری می‌شد تا برای کنترل صحت اندازه‌گیری دستی، اندازه‌گیری با مقیاس مناسب نیز توسط نرم‌افزارهای رایانه‌ای انجام شود (شکل‌های ۱ تا ۴). درصد بهبودی زخم در گروه‌های مختلف مقایسه شد. درصد بهبودی هر سه روز یکبار و تا بهبودی کامل زخم با فرمول زیر محاسبه شد:

$$100 \times \left\{ \frac{\text{طول زخم قبل از درمان}}{\text{طول زخم بعد از درمان}} - \text{طول زخم قبل از درمان} \right\} = \text{درصد بهبودی}$$

گروه مورد ارزیابی، محاسبه و نمودار درصد بهبودی به منظور انجام مقایسه میان مقادیر رسم شد.

سنجد: قسمت گوشتی میوه سنجد از هسته آن جدا شده و در سایه خشک شد. پس از خشک شدن نسبی، قطعات میوه با آسیاب برقی کاملاً خرد شده و آنگاه پودر حاصل با استفاده از متانول و روش ماسراسیون، برای تهیه عصاره هیدروآلکلی بکار رفت. این عصاره در طول تحقیق در یخچال در دمای ۴ درجه سانتی‌گراد نگهداری شد.

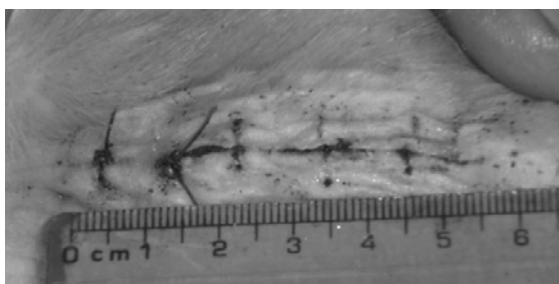
کرم سولفادیازین نقره: کرم ۱٪ سولفادیازین نقره (سیلور سولفادیازین) ساخت شرکت داروسازی سبحان، برای مطالعه فوق مورد استفاده قرار گرفت.

روش کار


بیهوشی و جراحی

جهت آماده‌سازی رت‌ها برای جراحی، بیهوشی با تزریق ترکیب معمول زایلازین (شرکت آلفاسان، کشور هلند) و کتامین (شرکت روتکس مدیکا، کشور آلمان) انجام شد. برای پیش بیهوشی زایلازین با دوز ۵ میلی‌گرم به ازای هر کیلوگرم از وزن بدن به صورت داخل صفاقی و با سرنگ انسولین تزریق شد. برای القای بیهوشی، تزریق کتامین با دوز ۹۵ میلی‌گرم/کیلوگرم به صورت داخل صفاقی صورت گرفت و به منظور نگهداری بیهوشی به تناوب و در صورت نیاز، با دوز ۷۵ میلی‌گرم/کیلوگرم به صورت عضلانی ادامه یافت. ناحیه


میانگین درصد بهبودی در هفته اول پس از جراحی و بدنبال استعمال مداوم روزانه از داروها برای هر چهار




شکل ۲- ظاهر زخم در اندازه‌گیری روز ۷
(نمونه از گروه حنا)



شکل ۱- ظاهر زخم در اندازه‌گیری روز ۷
(نمونه از گروه شاهد)



شکل ۴- ظاهر زخم در اندازه‌گیری روز ۷
(نمونه از گروه سولفادیازین نقره)

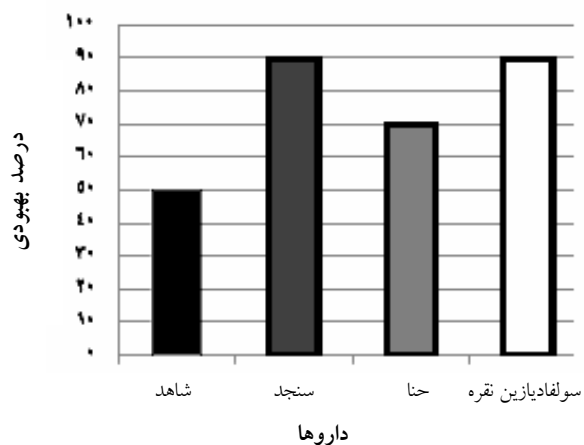


شکل ۳- ظاهر زخم در اندازه‌گیری روز ۷
(نمونه از گروه سنجد)

نتایج

روز بود. میانگین درصد بهبودی در هفته اول برای گروه دریافت‌کننده سولفادیازین نقره و سنجد حدود ۹۰ درصد بوده است. در حالی که این میانگین برای گروه دریافت‌کننده حنا حدود ۷۰ درصد و در گروه شاهد حدود ۵۰ درصد بوده است (شکل ۵).

بهبودی کامل زخم در گروه شاهد ۱۳ روز به طول انجامید، در حالی که این زمان برای گروه دریافت‌کننده سولفادیازین نقره ۸ روز و برای گروه دریافت‌کننده عصاره میوه سنجد ۱۰ روز و برای گروه دریافت‌کننده خمیر حنا ۱۲



شکل ۵- درصد بهبودی محاسبه شده برای هر ۴ گروه مورد مطالعه

زخم و گیاهان حنا و سنجد می‌توان به موارد زیر اشاره کرد:

خاصیت ضد التهابی، ضد تب و ضد دردی عصاره الکلی حنا در رت مورد بررسی قرار گرفته و خواص فوق به صورت مشخص مشاهده شده‌اند (Ali et al., 1995).

اثر ضد التهابی و ضد دردی عصاره آبی میوه سنجد در دو تست فرمالین و پیچ خوردن دم در رت بررسی شده و بیان شده که عصاره فوق در دوز ۱۰۰۰ میلی‌گرم برای هر کیلوگرم وزن بدن رت در دو فاز حاد و مزمن اثر ضد دردی را از طریق سیستم عصبی مرکزی و در مسیری غیر از مسیر اپیوئیدی اعمال می‌کند (Ahmadiani et al., 2000). اثر عصاره میوه سنجد در پیشگیری از زخم معده در ترکیه ارزیابی شد و مشخص شد که تأثیری بیشتر از میزوپروستول دارد (Gurbuz et al., 2003). فعالیت عصاره آبی و الکلی میوه سنجد در شلی عضلات صاف روده موش سوری بررسی شده و مشخص شده که فلاونوئید موجود در میوه گیاه سنجد در شلی عضلات صاف دخالت دارد (Hosseinzadeh et al., 2003).

Kumar و همکاران (۲۰۰۸) عصاره الکلی تریفالا (تشکیل شده از میوه خشک شده *Terminalia chebula*، *Terminalia belerica* و *Phyllanthus emblica*) را در ترمیم زخمهای تجربی عفونی تمام ضخامت در انسان مورد استفاده قرار دادند و دریافتند که پماد حاصل از این ترکیب برای درمان زخمهای فوق، بسیار مؤثر می‌باشد.

در جستجوهای انجام شده توسط نویسندگان، مطالعه مشابهی در بررسی خواص سنجد و حنا در ترمیم زخم در منابع موجود و اینترنت بدست نیامد. با این حال، نتایج مطالعه تجربی حاضر نشان داد که عصاره هیدروالکلی

مقایسه درصد بهبودی در هفته نخست برای هر سه گروه نسبت به گروه شاهد با دقت ۰/۰۵ انجام شد. به گونه‌ای که تفاوت $P \leq 0/05$ معنی‌دار تلقی شده و دیگر یافته‌ها معنی‌دار در نظر گرفته نشدند. گروه سنجد و سولفادیازین نقره تفاوت معنی‌دار با گروه شاهد نشان دادند ولی در مورد گروه حنا تفاوت معنی‌دار نبود. کلیه محاسبات انجام شده در این بررسی توسط نرم‌افزار SPSS صورت گرفت.

بحث

با توجه به اهمیت ترمیم زخم در علم جراحی، تحقیقات وسیعی در زمینه شناخت مواد و تکنیکهای گوناگون مؤثر در تسهیل آن صورت گرفته است. امروزه با توجه به قدمت طب گیاهی و افزایش توجه پزشکان و محققان علوم دارویی به رونق یافتن مجدد استفاده از این مواد به دلیل خواص گوناگون آنها، لزوم یافتن جایگزینهای مناسب برای داروهای مختلف شیمیایی مؤثر در فرآیند ترمیم زخم از میان مواد گیاهی با خواص مشخص مؤثر در این فرآیند، احساس می‌شود. بنابراین در این مطالعه خواص عصاره هیدروالکلی میوه سنجد و خمیر حنا که خواص ترمیمی آنها در مطالعات گذشته به اثبات رسیده است، با کرم سولفادیازین نقره مورد مقایسه قرار گرفته‌اند. با بررسی نتایج حاصل، مشخص شد که عصاره میوه سنجد می‌تواند با سرعتی معادل سولفادیازین نقره ترمیم زخم و بهبودی آنرا تسریع نماید. در حالی که خمیر حنا با وجود تأثیر اندک در تسریع بهبود زخم نمی‌تواند جایگزین مناسبی برای کرم مزبور باشد. از این رو، از جمله جدیدترین مطالعات انجام شده بر روی ترمیم

- Nayak, B.S., Raju, S.S. and Chalapathi Rao, A.V., 2007a. Wound healing activity of *Matricaria recutita* L. extract. Journal of wound care. 16: 298-302.
- Nayak, B.S., Raju, S.S., Orette, F.A. and Chalapathi Rao, A.V., 2007b. Effects of *Hibiscus rosa sinensis* L. (Malvaceae) on wound healing activity: A preclinical study in a Sprague Dawley rat. International Journal of Lower Extremity Wounds, 6: 76-81.
- Nayak, B.S., Raju, S.S. and Chalapathi Rao, A.V., 2008. Wound healing activity of *Persea americana* (avocado) fruit: a preclinical study on rats. Journal of Wound Care, 17: 123-126.
- Sanjay, P.U., Kumar, G.S., Jayaveera, K.N., Kishore Kumar, D.V., Ashok Kumar, C.K. and Dhanapal, R., 2007. Antimicrobial, wound healing and antioxidant activities of *Anthocephalus cadamba*. African Journal of Traditional, Complementary and Alternative Medicines, 4: 481-487.
- Shetty, S., Udupa, S. and Udupa, L., 2008. Evaluation of antioxidant and wound healing effects of alcoholic and aqueous extract of *Ocimum sanctum* L. in rats. Evidence-based Complementary and Alternative Medicine, 5: 95-101.
- Sultana, N., Choudhary, M.I. and Khan, A., 2009. Protein glycation inhibitory activities of *Lawsonia inermis* and its active principles. Journal of enzyme inhibition and medicinal Chemistry, 24(1): 257-261.
- Wang, Q., Ruan, Xi., Huang, J.H., XU, N.Y. and YAN, Q.Ch., 2006. Intra-specific genetic relationship analyses of *Elaeagnus angustifolia* based on RP-HPLC biochemical markers. Journal of Zhejiang University SCIENCE B, 7(4):272-278.

میوه سنجد به اندازه کرم سولفادیازین نقره در بهبود ترمیم زخم مؤثر است.

منابع مورد استفاده

- Ahmadiani, A., Hosseiny, J., Semnanian, S., Javan, M., Saeedi, F., Kamalinejad, M. and Saremi, S., 2000. Antinociceptive and anti-inflammatory effects of *Elaeagnus angustifolia* fruit extract. Journal of Ethnopharmacology, 72: 287-292.
- Ali, B.H., Bashir, A.K. and Tanira, M.O.M., 1995. Anti-inflammatory, antipyretic and analgesic effects of *Lawsonia inermis* L. (henna) in rats. Pharmacology, 51: 356-363.
- Gurbuz, I., Ustun, O., Yesilada, E., Sezik, E. and Kutsal, O., 2003. Anti-ulcerogenic activity of some plants used as folk remedy in Turkey. Journal of Ethnopharmacology, 88: 93-97.
- Hosseinzadeh, H. and Rahimi, R., 1999. Anti-inflammatory effects of *Elaeagnus angustifolia* L. fruits in mice and rats. Iranian Journal of Medical Sciences, 24: 143-147.
- Hosseinzadeh, H., Ramezani, M. and Namjo, N., 2003. Muscle relaxant activity of *Elaeagnus angustifolia* L. fruit seeds in mice. Journal of Ethnopharmacology, 84(2-3): 275-278.
- Kumar, M.S., Kirubanandan, S., Sripriya, R. and Sehgal, P.K., 2008. Triphala promotes healing of infected full-thickness dermal wound. Journal of Surgical Research, 144: 94-101.
- Malekzadeh, F., 1986. Antimicrobial activity of *Lawsonia inermis* L. Applied microbiology, 16(4): 663- 664.

Comparing the effect of *Elaeagnus angustifolia* L. extract and *Lawsonia intermis* L. paste, with silver sulfadiazine ointment on wound healing in rat

N. Moezzi^{1*}, H. Najafzadeh Varzi² and S. Shirali³

1*- Corresponding author, Resident of Veterinary Surgery, Faculty of Veterinary Medicine, Shahid Chamran University of Ahvaz, Iran, E-mail: navid.moezzi@gmail.com

2- Department of Veterinary Pharmacology, Faculty of Veterinary Medicine, Ahvaz Shahid Chamran University, Iran

3- Resident of Veterinary Parasitology, Veterinary School, Tehran University, Iran

Received: November 2008

Revised: March 2009

Accepted: March 2009

Abstract

Decrease of collateral effect of wound repairing is one of the important objects of radiology and surgery studies. Identification of the effective, cheap and available drugs that have public grace is necessary. Whereas the Oleaster (*Elaeagnus angustifolia* L.) extract and Henna (*Lawsonia intermis* L.) had anti-inflammatory effect in previous studies, so, in this study we compared their effect with silver sulfadiazine in wound healing. Female rats divided to four groups (four rats in each group). Rats anesthetized with standard combination of Ketamin-HCl and Acepromazine and incised with surgical blade on the mid dorsal line, then sutured with nylon suture. The wound was six centimeter length and five knobs with one centimeter distances applied. The wound length measured every day until complete recovery. Five hundred milligrams of oleaster extract, Henna paste and silver sulfadiazine ointment applied on wounds every day and one group didn't have any drugs as a control group. Average of repairing percent in first week in sulfadiazine and Oleaster groups were 90%, whereas this was 70% for henna group and 50% for control group. Complete wound healing in control groups; Henna, Oleaster and Sulfadiazine were observed in 13, 12, 10 and 8 days after surgery, consecutively. As a result, Olester extract can repair the wound same as silver sulfadiazine, whereas the Henna did not show the same effect in that definite time.

Key words: Wound healing, Henna, Oleaster, silver sulfadiazine, rat.