

## مقایسه اثر سیلیمارین و ویتامین E در پیشگیری از تغییرات بافتی گوش داخلی به دنبال مصرف جنتامایسین در سگ

حسن مروتی<sup>۱\*</sup>، حسین نجف‌زاده ورزی<sup>۲</sup>، رضا آویزه<sup>۲</sup> و نسیم خدیوی کاشانی<sup>۳</sup>

\*۱- نویسنده مسئول، استادیار، دانشکده دامپزشکی، دانشگاه شهید چمران، اهواز، پست الکترونیک: hmorovvati@scu.ac.ir

۲- استادیار، دانشکده دامپزشکی، دانشگاه شهید چمران، اهواز

۳- دکترای عمومی، دانشکده دامپزشکی، دانشگاه شهید چمران، اهواز

تاریخ پذیرش: مهر ۱۳۸۷

تاریخ اصلاح نهایی: شهریور ۱۳۸۷

تاریخ دریافت: بهمن ۱۳۸۶

### چکیده

سمیت شنوایی ناشی از داروها یکی از عوامل مهم کاهش شنوایی می‌باشد. آمینوگلیکوزیدها از جمله جنتامایسین می‌توانند در سگ سمیت شنوایی ایجاد کنند که استرس اکسیداتیو می‌تواند در این سمیت دخالت داشته باشد. سیلیمارین موجود در عصاره دانه خار مریم یک آنتی‌اکسیدان قوی است. در این مطالعه اثر سیلیمارین و ویتامین E بر روی سمیت شنوایی ناشی از جنتامایسین در سگ مقایسه شد. مطالعه روی ۵ گروه از سگها انجام شد. گروه اول به عنوان گروه شاهد نگهداری شدند. در گروههای دیگر جنتامایسین روزانه و به مدت ۹ روز تجویز شد. ویتامین E و سیلیمارین به ترتیب در گروه ۳ و ۴ و ترکیب سیلیمارین- ویتامین E در گروه ۵ استفاده شد. بعد از ۹ روز سگها آسان‌کشی شدند و نمونه گوش داخلی گرفته شد. گوش در محلول کلسیم‌گیری قرار داده شد. نمونه‌ها بعد از کلسیم‌گیری به روش روتین مقطع‌گیری شدند و با رنگ‌آمیزی هماتوکسیلین-آنوزین و به‌وسیله میکروسکوپ نوری بافت گوش داخلی بررسی شد. اندام کورتی، غشای تکتوریال، لیمبوس اسپیرال، عقده عصبی اسپیرال، سلولهای بین‌دندانی، سلولهای پشتیبان و سلولهای مویی تیپ I و II در قسمتهای حلزونی و دهلیزی شناسایی شدند. این اجزای بافتی در گروه سگهای شاهد و گروه ۴ مشاهده شدند. به دلیل تخریب شدید سلولها ناشی از جنتامایسین امکان شناسایی اجزای فوق در گروه ۲ و ۳ و ۵ میسر نبود. بنابراین احتمالاً سیلیمارین با خاصیت آنتی‌اکسیدانی می‌تواند ضایعات گوش داخلی ناشی از جنتامایسین را کاهش دهد.

واژه‌های کلیدی: سمیت شنوایی، جنتامایسین، سیلیمارین، ویتامین E، سگ.

### مقدمه

مدت ممکن است منجر به کری شود. یکی از دلایل سمیت شنوایی این داروها، واکنش‌های اکسیداتیو و آسیب به سلولهای مویی گوش می‌باشد (Pender, 2003؛ Sha & Schacht, 2000).

سمیت شنوایی و اختلال در عملکرد گوش به‌دنبال استفاده کلینیکی بعضی از داروها مثل اتاکرونیک اسید، فورسماید و آمینوگلیکوزیدها از جمله جنتامایسین اهمیت فارماکولوژیکی و بالینی دارد و در صورت مصرف طولانی

اصلی به تغییرات مرفولوژیک سلولهای مویی و کاهش تعداد آنها ناشی از جتتامایسین در سگ بررسی شد.

### مواد و روشها

در این مطالعه ۲۵ قلاده سگ، از سگهای بومی اطراف شهر اهواز بدون توجه به نژاد، جنسیت و سن آنها خریداری و تمام سگها از نظر بالینی مورد معاینه قرار گرفتند. وزن هر یک از سگها تعیین شد و در ۵ گروه ۵تایی به شرح زیر تقسیم شدند.

گروه ۱: گروه شاهد بدون دریافت دارو و با شرایط یکسان با سایر گروهها نگهداری شدند.

گروه ۲: گروه کنترل که روزانه ۲۰ میلی گرم برای هر کیلوگرم وزن بدن داروی جتتامایسین را از راه تزریق داخل عضلانی دریافت کردند.

گروه ۳: همانند گروه دوم، یعنی روزانه ۲۰ میلی گرم برای هر کیلوگرم وزن بدن داروی جتتامایسین را از راه تزریق داخل عضلانی دریافت کردند. علاوه بر آن، ویتامین E با دوز ۲۵ میلی گرم برای هر کیلوگرم وزن بدن را روزانه به صورت خوراکی دریافت نمودند.

گروه ۴: همانند گروه دوم، روزانه ۲۰ میلی گرم برای هر کیلوگرم وزن بدن داروی جتتامایسین را از راه تزریق داخل عضلانی دریافت کردند. علاوه بر آن، سیلیمارین را با دوز ۲۰ میلی گرم برای هر کیلوگرم وزن بدن و روزانه به صورت خوراکی دریافت کردند.

گروه ۵: همانند گروه دوم، روزانه ۲۰ میلی گرم برای هر کیلوگرم وزن بدن داروی جتتامایسین را از راه تزریق داخل عضلانی دریافت کردند، به علاوه ترکیبی از سیلیمارین و ویتامین E را با دوز فوق دریافت کردند.

از طرفی، رویکرد قابل توجهی به مواد و داروهای آنتی اکسیدان در کاهش عوارض فوق وجود دارد. یکی از آنتی اکسیدانهای جدید که در بیماریهای مختلف از جمله سیروز کبدی مصرف کلینیکی پیدا کرده است، سیلیمارین می باشد. سیلیمارین مجموعه فلاونولیکنانهای جدا شده از میوه گیاه خار مریم (*Silybum marianum*) می باشد. گیاه خار مریم گیاهیست دو ساله و بدون کرک با رنگ سبز، خاردار با ساقه ایستاده می باشد. گل آن به رنگ صورتی تا ارغوانیست. این گیاه دو وارسته سفید و بنفش دارد. محل تجمع سیلیمارین در قسمت پوست میوه است. در وارسته سفید دو فلاونولیکنان دیگر به نامهای سیلی مونین و سیلی آندرین نیز شناسایی شده اند. به علاوه فلاونولیکنانهای دیگری هم شناسایی شدند (Flora et al., 1998).

سیلیمارین اثرهای مفید آنتی اکسیدانی داشته و تقویت کننده ایمنی می باشد. فرآورده های میوه گیاه خار مریم در پایین آوردن فشار خون، رفع سردردهای یک طرفه (میگرن)، کپیر ناشی از حساسیت، دفع صفرا و غیره آثار مفیدی دارند. سیلیمارین به عنوان پروفیلاکسی و درمان بیماریهای کبدی مصرف می شود و اثرهای سمی سموم فالوئیدین و آماتینین را می تواند مهار کند. این دارو در درمان سیروز کبدی به خصوص سیروز ناشی از مصرف الکل مفید مؤثر است. سیلیمارین کبد را در برابر عفونتها از جمله هپاتیت ویروسی و صدمات و مواد مسموم کننده محافظت می کند (Oliveira et al., 2001; Saller et al., 2001).

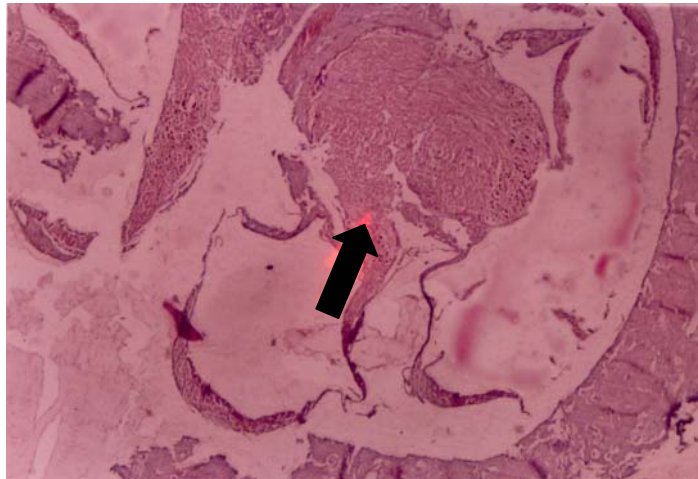
از آنجایی که در بررسی منابع موجود مطالعه ای برای ارزیابی تأثیر سیلیمارین بر روی سمیت شنوایی در سگ یافت نشد، بنابراین در این مطالعه اثر پیشگیرانه آن در مقایسه با ویتامین E در کاهش سمیت شنوایی با رویکرد

میکروسکوپ نوری قسمتهای مختلف گوش داخلی به خصوص حضور سلولهای مویی بررسی شد.

### نتایج

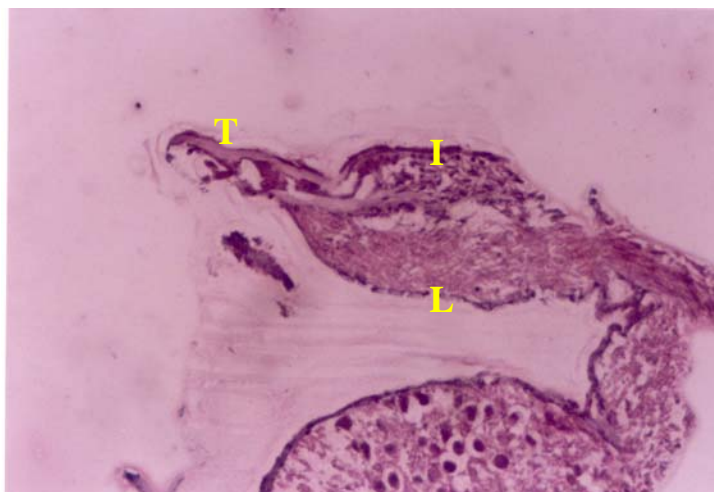
ساختارهای گوش داخلی که در این مطالعه مورد بررسی میکروسکوپی قرار گرفت، شامل بخش حلزونی و بخش دهلیزی بود. در بخش حلزونی در گروه شاهد و گروه دریافت کننده سیلیمارین عقده عصبی ماریچی مشاهده شد (شکل ۱).

تمامی این کارها روزانه و به مدت ۹ روز (در مجموع طی ۳ ماه) تکرار شد. در کالبدگشایی، بخش خار استخوان گیجگاهی از بقیه قسمتها جدا شد. گوش در داخل محلول کلسیم گیری قرار گرفت. پس از اطمینان از اینکه کلسیم گیری به خوبی انجام شده، نمونه های نرم شده طبق روش معمول تهیه مقاطع بافت شناسی مقطع گیری شده و مطالعه شد. بدین منظور از رنگ آمیزی معمول هماتوکسلین و آئوزین (H&E) استفاده شد و با



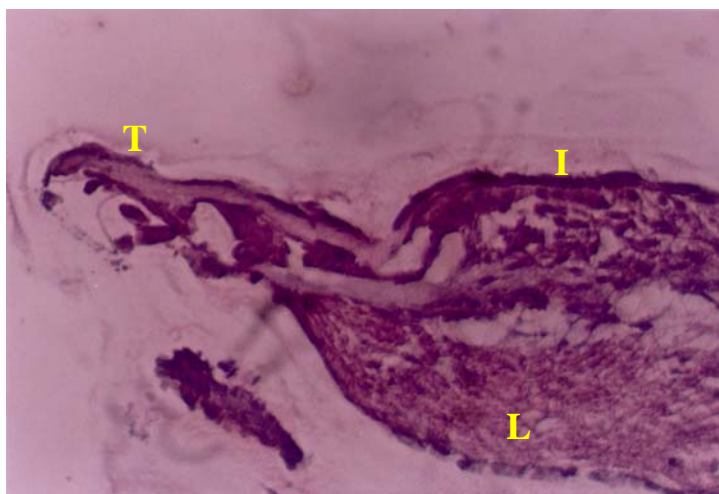
شکل ۱- ساختار میکروسکوپی بخش حلزونی (H & E×۴۸)

در این شکل عقده عصبی ماریچی به خوبی قابل تشخیص است (پیکان)



شکل ۲- ساختار میکروسکوپی بخش حلزونی (H & E×۲۴۰)

در این شکل لیمبوس اسپایرال (L) و غشای تکتوریال (T) قابل رؤیت می باشند، همچنین سلولهای بین دندانی (I) در امتداد غشای تکتوریال دیده می شوند.

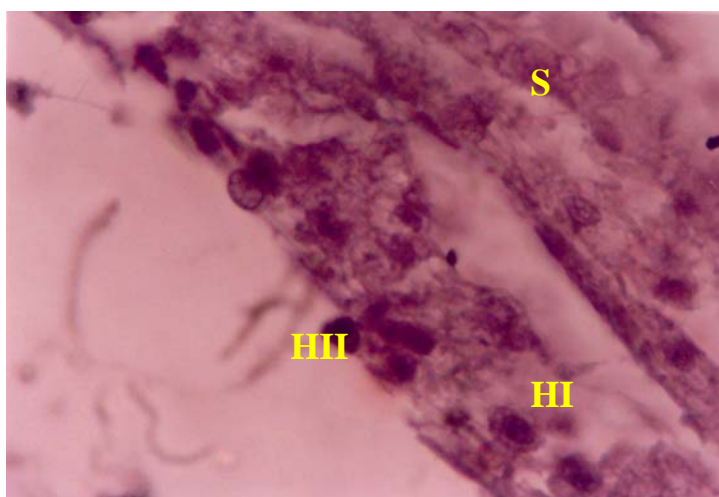


شکل ۳- ساختار میکروسکوپی بخش حلزونی (H & E×۴۸۰)

در این شکل غشای تکتوریال، سلولهای اینتردنتال در امتداد غشای تکتوریال و سلولهای مویی که در زیر غشای تکتوریال قرار دارند، قابل رؤیت هستند.

سلولهای مویی تیپ II، استوانه‌ای شکل بوده و بین سلولهای مویی تیپ I پراکنده شده‌اند. سلولهای مویی تیپ II نسبت به سلولهای مویی تیپ I سطحی‌تر قرار گرفته‌اند. سلولهای پشتیان بین سلولهای مویی تیپ I و II واقع شده‌اند و به شکل استوانه‌ای با هسته‌ای در قاعده می‌باشند (شکل ۴).

در بخش دهلیزی، اپیتلیوم اوتریکول مورد بررسی قرار گرفت که از سه دسته سلول تشکیل شده که شامل سلولهای مویی تیپ I، تیپ II و سلولهای پشتیان می‌باشند. سلولهای مویی تیپ I، فنجانی شکل بوده و به وسیله یک کالیکس که شامل رشته‌های اعصاب آوران است احاطه می‌شوند.

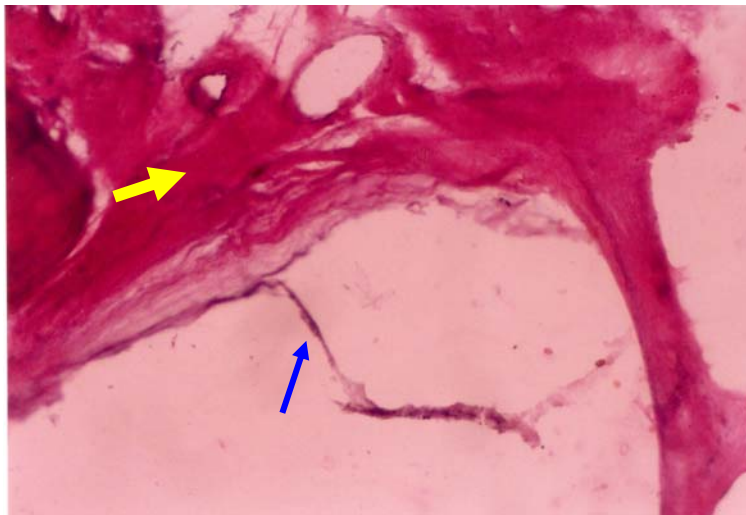


شکل ۴- ساختار میکروسکوپی بخش دهلیزی (H & E×۱۲۰۰)

در این شکل سلولهای مویی تیپ II (HII) که در سطح قرار گرفته‌اند، به خوبی قابل تشخیص هستند. همچنین سلولهای مویی تیپ I (HI) که هاله روشنی اطراف آنها را فرا گرفته است. سلولهای پشتیان (S) نیز لابه‌لای این سلولها پراکنده‌اند.

در این گروه از سگها، در بافت گوش داخلی در هیچ یک از دو بخش دهلیزی و حلزونی سلول خاصی قابل رؤیت نبود (شکل ۵).

در بررسی بافت‌شناسی گوش داخلی در سگهایی که تحت تأثیر جنتامایسین قرار گرفته بودند، با مطالعه بوسیله میکروسکوپ نوری، اپیتلیوم دهلیز بهم ریخته بود و در بخش حلزونی نیز از هم گسیختگی شدیدی دیده می‌شد.



شکل ۵- ساختار میکروسکوپی بخش دهلیزی (H & E×۱۲۰)

در این شکل غشاهای کنده شده و ساختار بافتی به هم ریخته مشاهده می‌شود (پیکان نازک). استخوان گوش (پیکان ضخیم) نیز قابل تشخیص است.

### بحث

در این مطالعه، بافت‌شناسی گوش داخلی سگ برای اولین بار در ایران بررسی شد و با توجه به این که اغلب مطالعات محققان در بررسی بافت گوش داخلی به وسیله تکنیکهای ایمنوشیمیایی یا به وسیله میکروسکوپ الکترونی تأیید می‌شود، انجام چنین تجربه‌ای بدون امکانات تکمیلی می‌تواند نویدبخش تجربیات بیشتر و گسترده‌تر در این زمینه در کشور باشد. با مطالعه به وسیله میکروسکوپ نوری، یافته‌های آناتومیکی و بافت‌شناسی گوش داخلی سگ در این مطالعه حداقل برای محققان این رشته، ارزشمند می‌باشد.

در بررسی حاضر قسمتهای مختلف گوش از نظر آناتومی شناسایی شد و در بافت هدف مطالعه یعنی گوش

در مطالعه بافت‌شناسی ساختار گوش داخلی در گروههایی از سگها که جنتامایسین را به تنهایی یا به همراه ویتامین E دریافت کرده بودند، در مقایسه با گروه شاهد شناسایی سلولهای مویی امکان‌پذیر نبود. بنابراین احتمالاً جنتامایسین سبب تخریب شدید سلولها شده و ویتامین E نتوانسته اثر محافظتی و پیشگیری کننده در از بین رفتن ساختارهای بافتی در گوش داخلی داشته باشد. اما در گروه دریافت کننده سیلیمارین سلولهای مویی و اجزای دیگر بافت گوش داخلی قابل شناسایی بودند که بیانگر تأثیر سیلیمارین در کاهش ضایعات گوش داخلی ناشی از جنتامایسین می‌باشد. البته قضاوت دقیق‌تر در این مورد نیاز به مطالعات بیشتر و استفاده از تکنیکهای حساس‌تر از قبیل مطالعه با میکروسکوپ الکترونی دارد.

تخریب شدید سلولهای مویی در دهلیز و حلزون گوش داخلی می‌شود ولی با دوز ۱۲ میلی‌گرم در میلی‌لیتر سلولهای مویی در بخشی از مجاری نیم دایره و حلزون باقی ماندند.

در مطالعه‌ای Hodges و همکاران (۱۹۸۵) اثر تزریق داخل بطنی (۰/۲۵ میلی‌گرم برای هر کیلوگرم یک بار در روز) جنتامایسین در ایجاد سمیت شنوایی خرگوش را با روش تزریق داخل عضلانی (۲ میلی‌گرم برای هر کیلوگرم دو بار در روز) در مدت ۲۱ روز مقایسه کردند. آنها با شنوایی‌سنجی و بررسی هیستوپاتولوژی ساقه مغز و حلزون گوش نشان دادند که انفوزیون داخل بطنی جنتامایسین سبب سمیت شنوایی بیشتری نسبت به تجویز داخل عضلانی می‌شود.

با این حال، شدت تخریب سلولهای مویی به وسیله جنتامایسین به روش تجویز و دوز بکار رفته و نوع و گونه حیوانی بستگی دارد، به طوری که Strain و همکاران (۱۹۹۶) در مطالعه‌ای بیان کردند که مصرف موضعی جنتامایسین سولفات با دوز ۳ میلی‌گرم در میلی‌لیتر در سگ عوارض مضر بر روی گوش و شنوایی نداشت. همین طور Mills و همکاران (۲۰۰۵) با استعمال موضعی تریس ادتا (TrisEDTA) و پلی‌هگزامتیلن بی‌گوانید (polyhexamethylene biguanid) در سگ هیچ‌گونه سمیتی را حتی در سگهایی که پارگی پرده صماخ داشتند، گزارش نکردند.

در تحقیقی Pender (۲۰۰۳) طی مطالعه‌ای سمیت شنوایی جنتامایسین را به روش انفوزیون داخل گوش میانی در گربه بررسی کرد و نشان داد که با استعمال طولانی مدت جنتامایسین در گربه‌ها آتاکسی ایجاد می‌شود و در گربه‌های دچار آتاکسی سلولهای مویی در

داخلی، قسمت‌های مختلف آن در دو بخش حلزونی و دهلیزی ارزیابی شد و به‌خصوص شناسایی غشاء تکتوریال در اندام کورتی، لیمبوس اسپیرال، سلولهای بین‌دندانی، سلولهای پشتیبان و سلولهای مویی تیپ I و II جالب توجه بود. اگرچه فرضیه اولیه مطالعه حاضر، کمی کردن تعداد سلولهای مویی برای ارزیابی میزان تأثیر سلیمارین و ویتامین E در پیشگیری از تخریب سلولها به وسیله جنتامایسین بود، ولی با دوز مصرفی جنتامایسین شدت تخریب بافتی و از بین رفتن سلولها به حدی بود که امکان شمارش سلولها نبود و به همین خاطر مقایسه آماری برای شمارش سلولهای مویی میسر نشد. سلیمارین به عنوان یک داروی آنتی‌اکسیدان قوی توانست تا حدودی تخریب سلولها را در بافت گوش میانی کاهش دهد. در بررسی منابع و مقالات موجود و قابل دسترس، اگرچه مطالعه‌ای مشابه پروتکل تجویز داروهای استفاده شده در این مطالعه در مورد سگ در سایر مطالعات یافت نشده است، اما مصرف جنتامایسین در حیوانات دیگر نشان داده است که می‌تواند به تخریب کامل سلولهای مویی منجر شود که در ادامه به این موارد اشاره خواهد شد.

در یک بررسی Strain (۱۹۹۶)، داروها را مسئول سمیت شنوایی به دلیل آسیب سلولهای مویی بخش حلزونی بیان کرد و آمینوگلیکوزیدها را رایجترین عوامل دارویی ایجاد کننده سمیت شنوایی معرفی کرده است.

در یک مطالعه دیگر Okuda و همکاران (۲۰۰۴) تأثیر دوز جنتامایسین در از بین رفتن سلولهای مویی در گوش خوکچه هندی را ارزیابی کردند و نشان دادند که انفوزیون جنتامایسین به مقدار ۴۰ میلی‌گرم در میلی‌لیتر باعث

جنتامایسین در این مطالعه، تخریب سلولهای مویی به وسیله این دارو می‌تواند قابل انتظار باشد و با برخی از مطالعات فوق مشابهت دارد.

در مکانیسم عوارض آمینوگلیکوزیدها، استرس اکسیداتیو نقش مهمی ایفا می‌کند و در مطالعات متعددی این نقش به اثبات رسیده است، به طوری که رادیکالهای آزاد و سایر عوامل اکسید کننده از جمله آهن در سمیت کلیوی و شنوایی این آنتی‌بیوتیکها از جمله جنتامایسین دخالت دارند. در زیر به برخی از مطالعات انجام شده در این زمینه و نقش داروهای آنتی‌اکسیدان در پیشگیری یا کاهش سمیت شنوایی ناشی از جنتامایسین پرداخته می‌شود.

Xu و همکاران (۲۰۰۴) اثر عصاره برگ جینکو و دفروکسامین (DFO)، را در پیشگیری از سمیت شنوایی سیس پلاتین در خوکچه هندی مقایسه کردند. جینکو گیاهیست که خاصیت آنتی‌اکسیدانی دارد و دفروکسامین کاربردی‌ترین داروی شلاته‌کننده آهن است. این محققان بیان کردند که استفاده از جینکو و دفروکسامین بهتر از جینکو به تنهایی در کاهش سمیت شنوایی سیس پلاتین تأثیر داشت و این اثر مشابه اثر دفروکسامین به تنهایی بود (Xu et al., 2004).

Rybak و همکاران (۲۰۰۰) نقش آنتی‌اکسیدانی دی‌اتیل‌دیتیوکاربامات (diethyldithiocarbamate) در کاهش سمیت شنوایی ناشی از سیس پلاتین را در رت ارزیابی کردند. این محققان دریافتند که پراکسیداسیون لیپیدی در سمیت فوق دخالت دارد و داروهای آنتی‌اکسیدان با حفظ فعالیت سیستم دفاعی آنتی‌اکسیدانی قسمت حلزون می‌توانند از کاهش شنوایی جلوگیری نمایند (Rybak et al., 2000).

نواحی حلزونی گوش از بین می‌روند و حتی ضایعاتی در اوتریکول و کریستا مشاهده می‌شود.

در بررسی اثر جنتامایسین بر روی تغییرات بافت گوش داخلی خوکچه هندی، Wagner و همکاران (۲۰۰۵) مشاهده کردند که تجویز تک دوز جنتامایسین نسبت به دوز متوالی آن باعث از بین رفتن بیشتر سلولهای مویی می‌شود. به علاوه سمیت داروها بر روی قسمتهای مختلف گوش ممکن است متفاوت باشد و تحت تأثیر عوامل دیگر دارویی یا تغذیه‌ای یا محیطی کاهش یا افزایش یابد که برخی از محققان این عوامل را ارزیابی کرده‌اند.

Song و همکاران (۱۹۹۸) معتقدند که جنتامایسین و کانامایسین بیشتر به ناحیه حلزونی آسیب می‌رسانند، اما استرپتومایسین به ناحیه دهلیزی صدمه می‌زند. در حالی که Strain (۱۹۹۶) ابراز می‌دارد که جنتامایسین بیشتر در ناحیه دهلیزی سمیت ایجاد می‌نماید (Song et al., 1998)؛ (Strain, 1996).

Brown (۱۹۸۱) سمیت شنوایی بومتاناید و فوروسماید را در سگ از نظر تغییرات هیستوپاتولوژیک در ناحیه حلزونی ارزیابی کرد و تغییر قابل توجهی از نظر بافت‌شناسی مشاهده نکرد.

MacDowell (۱۹۸۲) تأثیر سن را روی سمیت شنوایی جنتامایسین در خوکچه هندی بررسی کرد و نشان داد که تجویز زیر پوستی جنتامایسین با دوز ۱۲۵ میلی‌گرم برای هر کیلوگرم وزن بدن به مدت ۱۰ روز در هر دو گروه سنی ۴ و ۲۴ هفته خوکچه‌های هندی، تأثیر یکسانی در کاهش سلولهای مویی درونی و بیرونی داشت، هر چند که حیوانات مسن‌تر مرگ و میر بیشتری را نشان دادند. بنابراین با توجه به گونه حیوان (سگ) و دوز انتخاب شده

و آلفا توکوفرول روند از دست رفتن این سلولها را آهسته می‌کند و نتیجه‌گیری کردند که این آنتی‌اکسیدان با مقابله با رادیکالهای آزاد حاصل فعالیت جنتامایسین می‌تواند از عوارض آن به‌خصوص کاهش شنوایی جلوگیری نماید. در حالی که در مطالعه حاضر ویتامین E قادر به پیشگیری از سمیت شنوایی ناشی از جنتامایسین در سگ نبود که شاید به دلیل گونه حیوانی یا دوز انتخاب شده داروها باشد.

Garetz و همکاران (۱۹۹۴) جنتامایسین را با دوز ۱۰۰ میلی‌گرم برای هر کیلوگرم وزن بدن در خوکچه هندی استفاده کردند و تأثیر پیشگیرانه گلوکوتایون را بر روی سمیت شنوایی آن ارزیابی نمودند. در این مطالعه با بررسی بافت گوش مشاهده شد که گلوکوتایون می‌تواند از کاهش سلولهای مویی گوش به‌دنبال مصرف جنتامایسین جلوگیری نماید.

سمیت شنوایی جنتامایسین و سیس پلاتین از طریق میانجی‌گری رادیکالهای آزادی است که بر اثر پراکسیداسیون لیپیدها و کاهش آنتی‌اکسیدانها ایجاد می‌شود. بر این مبنای، Sergi و همکاران (۲۰۰۴) با بررسی اثر آنتی‌اکسیدانی آلفاتوکوفرول و تیوپرونین در پیشگیری از کاهش شنوایی ناشی از جنتامایسین و سیس پلاتین دریافتند که با مصرف این آنتی‌اکسیدانها می‌توان از تغییرات مرفولوژیکی سلولهای مویی (در ارزیابی با میکروسکوپ نوری و میکروسکوپ الکترونی) و شنوایی ناشی از جنتامایسین و سیس پلاتین جلوگیری کرد.

میزان پروتئین جیره حیوان بر روی سمیت جنتامایسین و داروهای حمایت‌کننده آنتی‌اکسیدان در برابر عارضه سمیت جنتامایسین تأثیر دارد. به‌طوری که Lauthermann و همکاران (۱۹۹۵) در بررسی سمیت شنوایی جنتامایسین

Sha & Schacht (۲۰۰۰) در بررسی داروهای آنتی‌اکسیدان در کاهش عوارض شنوایی جنتامایسین در خوکچه هندی دریافتند که دی-متیونین با دو بار تجویز در روز توانست اختلال شنوایی ناشی از جنتامایسین را بکاهد و نتیجه‌گیری کردند که رادیکالهای آزاد در سمیت شنوایی جنتامایسین دخالت دارند و داروهای جمع‌آوری‌کننده رادیکالهای آزاد می‌توانند این سمیت را کاهش دهند (Sha & Schacht, 2000). همچنین در مطالعه‌ای مشابه Song و Schacht (۱۹۹۶) و Song و همکاران (۱۹۹۷) بر دخالت رادیکالهای آزاد و آهن در سمیت شنوایی آمینوگلیکوزیدها تأکید کردند. این محققان با به کار بردن دفروکسامین و دی‌هیدروکسی بنزوات توانستند از تغییرات مرفولوژیکی و عملکردی ناشی از جنتامایسین در دهلیز گوش جلوگیری نمایند. در مطالعه Song و همکاران (۱۹۹۸) با استفاده از دی‌هیدروکسی بنزوات و مانیتول سمیت شنوایی کانامایسین و استرپتومایسین را در خوکچه هندی بررسی کردند و مشاهده نمودند که داروهای فوق با خاصیت آنتی‌اکسیدانی و شلاته‌کنندگی آهن می‌توانند سمیت آمینوگلیکوزیدهای فوق را کاهش دهند (Song & Schacht, 1996; Song et al., 1997; Song et al., 1998).

Fetoni و همکاران (۲۰۰۴) نشان دادند که جنتامایسین از طریق تولید رادیکالهای آزاد و فعال کردن پراکسیداسیون لیپیدی غشایی، سمیت شنوایی ایجاد می‌کند. این محققان با تجویز آلفا توکوفرول (ویتامین E) عارضه شنوایی جنتامایسین را در خوکچه هندی بررسی کردند. آنان با ارزیابی الکتروگرافی و بافت‌شناسی حلزون گوش به‌وسیله میکروسکوپ الکترونی دریافتند که جنتامایسین باعث از بین رفتن سلولهای مویی بیرونی شده



تحت مطالعه (در بررسی جداگانه) نشان داده شد که سیلیمارین به تنهایی نقش آنتی‌اکسیدانی بهتری در مقایسه با ترکیب آن با ویتامین E دارد که شاید بدلیل مصرف مواد مورد نیاز در واکنش‌های اکسیداتیو باشد. در هر حال نتیجه‌گیری دقیق از مطالعه فوق نیازمند تحقیقات بیشتری است.

### سیاسگزاری

نویسندگان مقاله حاضر لازم می‌دانند که از معاونت پژوهشی دانشگاه شهید چمران بدلیل حمایت مالی در انجام این تحقیق قدردانی نمایند.

### منابع مورد استفاده

- Brown, R.D., 1981. Comparative acute cochlear toxicity of intravenous bumetanide and furosemide in the purebred beagle. *Journal of Clinical Pharmacology*, 21(11-12): 620-627.
- Fetoni, A.R., Sergi, B., Ferraresi, A., Paludetti, G. and Troiani, D., 2004. Alpha-Tocopherol protective effects on gentamicin ototoxicity: an experimental study. *International Journal of Audiology*, 43(3): 166-171.
- Flora, K., Hahn, M., Rosen, H. and Benner, K., 1998. Milk thistle (*Silybum marianum*) for the therapy of liver disease. *The American Journal Gastroenterology*, 93(2): 139-143.
- Garetz, S.L., Altschuler, R.A. and Schacht, J., 1994. Attenuation of gentamicin ototoxicity by glutathione in the guinea pig in vivo. *Hearing Research*, 77(1-2): 81-87.
- Hochman, J., Blakley, B.W., Wellman, M. and Blakley, L., 2006. Prevention of aminoglycoside-induced sensorineural hearing loss. *Journal of Otolaryngology*, 35(3): 153-156.
- Hodges, G.R., Watanabe, I.S., Singer, P., Rengachary, S., Brummett, R.E., Reeves, D., Justesen, D.R., Worley, S.E. and Gephardt, E.P., 1985. Ototoxicity of intraventricularly administered gentamicin in adult rabbits. *Research Communications in Chemical Pathological and Pharmacology*, 50(3): 337-247.
- Lautermann, J., McLaren, J. and Schacht, J., 1995. Glutathione protection against gentamicin

در خوکچه هندی، مشاهده کردند که گلوکوتایون در خوکچه‌هایی که جیره کم پروتئین را دریافت می‌کردند، اثر بهتری در کاهش سمیت جنتامایسین داشت.

بدیهی است که مکانیسم سمیت شنوایی جنتامایسین از طریق تولید رادیکال‌های آزاد اکسیژن است و سدیم تیوسولفات یک جمع‌کننده رادیکال‌های آزاد است. در مطالعه‌ای محققان اثر این ماده را در جلوگیری از کاهش شنوایی جنتامایسین در مایس‌های C57 بررسی کردند و دریافتند که این موشها مقاومترین گونه شناخته شده نسبت به سمیت شنوایی جنتامایسین می‌باشند و همچنین حساسیت به کاهش شنوایی در بین این موشها متفاوت است. این محققان نتوانستند کاهش سمیت شنوایی جنتامایسین را به‌وسیله این ماده نشان دهند (Hochman *et al.*, 2006).

به‌طور کلی می‌توان از این مطالعه این‌گونه نتیجه‌گیری کرد که سمیت شنوایی جنتامایسین ممکن است بسته به گونه حیوان و دوز انتخاب شده متفاوت باشد. از طرفی تکنیک‌های بکار رفته در بررسی بافتی گوش داخلی نقش مهمی در تعیین میزان آسیب بافتی دارد. به‌علاوه میزان استرس اکسیداتیو و قدرت دفاع آنتی‌اکسیدانی در اثربخشی داروهای آنتی‌اکسیدان در کاهش عارضه شنوایی جنتامایسین دخالت دارند. اگرچه اثر سیلیمارین در کاهش تخریب سلولها به‌وسیله جنتامایسین قابل توجه بود، ولی ویتامین E به‌عنوان آنتی‌اکسیدان طبیعی با دوز انتخاب شده در مطالعه حاضر قادر به کاهش سمیت جنتامایسین در تغییر بافت گوش داخلی در مطالعه با میکروسکوپ نوری نبود و حتی استفاده از ترکیب سیلیمارین و ویتامین E تأثیری به اندازه سیلیمارین نداشت. در اندازه‌گیری سطح دفاع آنتی‌اکسیدانی و استرس اکسیداتیو سرم سگهای

- drugs. *Acta Oto-laryngologica Supplementum*, (552): 42-45.
- Sha, S.H. and Schacht, J., 2000. Antioxidants attenuate gentamicin-induced free radical formation in vitro and ototoxicity in vivo: D-methionine is a potential protectant. *Hearing Research*, 142(1-2): 34-40.
  - Song, B.B., Anderson, D.J. and Schacht, J., 1997. Protection from gentamicin ototoxicity by iron chelators in guinea pig in vivo. *Journal of Pharmacology and Experimental Therapeutics*, 282(1): 369-377.
  - Song, B.B. and Schacht, J., 1996. Variable efficacy of radical scavengers and iron chelators to attenuate gentamicin ototoxicity in guinea pig in vivo. *Hearing Research*, 94(1-2): 87-93.
  - Song, B.B., Sha, S.H. and Schacht, J., 1998. Iron chelators protect from aminoglycoside-induced cochleo and vestibulo-toxicity. *Free Radical and Biology Medicine*, 25(2): 189-195.
  - Strain, G.M., 1996. Aetiology, prevalence and diagnosis of deafness in dogs and cats. *British Veterinary Journal*, 152(1): 13-15.
  - Wagner, N., Caye-Thomasen, P., Laurell, G., Bagger-Sjoback, D. and Thomsen, J., 2005. Cochlear hair cell loss in single-dose versus continuous round window administration of gentamicin. *Acta Oto-laryngologica*, 125(4): 340-345.
  - Xu, O., Lu, H., Li, P.Q., Zhang, X. and Lu, Z., 2004. Effect of combination of Ginkgo leaf extract and deferoxamine in preventing and treating ototoxicity of cisplatin. *Zhongguo Zhong Xi Yi Jie He Za Zhi*, 24(10): 915-918.
  - ototoxicity depends on nutritional status. *Hearing Research*, 86(1-2): 15-24.
  - McDowell, B., 1982. Patterns of cochlear degeneration following gentamicin administration in both old and young guinea pigs. *British Journal of Audiology*, 16(2): 123-129.
  - Mills, P.C., Ahlstrom, L. and Wilson, W.J., 2005. Ototoxicity and tolerance assessment of a TrisEDTA and polyhexamethylene biguanide ear flush formulation in dogs. *Journal of Veterinary Pharmacology and Therapeutics*, 28(4): 391-397.
  - Okuda, T., Sugahara, K., Shimogori, H. and Yamashita, H., 2004. Inner ear changes with intracochlear gentamicin administration in Guinea pigs. *The Laryngoscope*, 114(4): 694-697.
  - Oliveira, C., Lopasso, F.P., Laurindo, F., Leitao, R. and Laudanna, A.A., 2001. Protection against liver ischemia-reperfusion injury in rats by *Silymarin* or verapamil. *Transplantation Proceeding*, 33: 3010-3014.
  - Pender, D.J., 2003. Gentamicin tympanoclysis: effects on the labyrinthine sensory cells. *The Laryngoscope*, 113(2): 343-348.
  - Rybak, L.P., Husain, K., Morris, C., Whitworth, C. and Somani, S., 2000. Effect of protective agents against cisplatin ototoxicity. *The American Journal of Otology*, 21(4): 513-520.
  - Saller, R., Meier, R. and Brignoli, R., 2001. The use of silymarin in the treatment of liver disease. *Drugs*, 61(14): 2034-2063.
  - Sergi, B., Fetoni, A.R., Ferraresi, A., Troiani, D., Azzena, G.B., Paludetti, G. and Maurizi, M., 2004. The role of antioxidants in protection from ototoxic

## Prophylactic effect of silymarin and vitamin E on gentamicin-induced ototoxicity in dog

H. Morovvati<sup>1\*</sup>, H. Najafzadeh<sup>2</sup>, R. Avizeh<sup>2</sup> and N. Khadivi Kashani<sup>2</sup>

1\*- Corresponding author, Faculty of Veterinary Medicine, Shahid Chamran University, Ahvaz, Iran,  
E-mail: hmorovvati@scu.ac.ir

2- Faculty of Veterinary Medicine, Shahid Chamran University, Ahvaz, Iran

Received: January 2007

Revised: September 2008

Accepted: September 2008

### Abstract

Drug-induced ototoxicity is one of the important factors for less auditory in dogs. Aminoglycosides including gentamicin can produce ototoxicity in dogs. The oxidative stress can be related to it. Silymarin, in the seed extract of *Silybum marianum*, is a potent antioxidant. In present study, the effect of silymarin and vitamin E was compared on gentamicin-induced ototoxicity. The study was done on dogs in 5 groups: group 1 was kept as control and received saline. Gentamicin was prescribed in other groups once for 9 days. Vitamin E and silymarin were given in group 3 and 4, respectively. In group 5, vitamin E and silymarin were co-administrated. After 9 days, the dogs were euthanized and ear samples were collected. One ear of dogs was colored by silver nitrate and another was decalcified by decalcificative solution. The decalcified samples were routinely sectioned and colored by Hematoxylin- Eosine (H&E) and studied by light microscope. Hair cells were not determined by silver nitrate. Organ of coarti body, tectorial membrane, limbus spiral, spiral ganglion, interdental cells, supporting cells and type I and II of hair cells were identified in samples and colored by H&E. These histological compartments were determined in control and silymarin groups. They were not observed in other groups, because gentamicin strongly destroyed cells. Thus, silymarin decreases gentamicin-induced changes in inner ear probably by its antioxidative property.

**Key words:** Gentamicin, silymarin, vitamin E, dog, ototoxicity.