

## اثر محافظتی سیلیمارین و ویتامین E بر روی تغییرات پاتولوژیک ناشی از جنتامایسین در کلیه سگ

حسین نجف‌زاده ورزی<sup>۱\*</sup>، صالح اسماعیل‌زاده<sup>۲</sup>، حسن مروتی<sup>۳</sup>، رضا آویزه<sup>۲</sup> و معصومه عزتی گیوی<sup>۴</sup>

\*- نویسنده مسئول، استادیار، بخش فارماکولوژی و سم‌شناسی، دانشکده دامپزشکی، دانشگاه شهید چمران، اهواز، پست الکترونیک: najafzadeh@scu.ac.ir

۲- دانشیار، بخش فارماکولوژی و سم‌شناسی، دانشکده دامپزشکی، دانشگاه شهید چمران، اهواز

۳- استادیار، بخش فارماکولوژی و سم‌شناسی، دانشکده دامپزشکی، دانشگاه شهید چمران، اهواز

۴- دانش‌آموخته دکترای دامپزشکی، دانشکده دامپزشکی، دانشگاه شهید چمران، اهواز

تاریخ دریافت: اسفند ۱۳۸۷

تاریخ اصلاح نهایی: آبان ۱۳۸۸

تاریخ پذیرش: آبان ۱۳۸۸

### چکیده

نارسایی کلیوی از بیماری‌های رایج در سگ محسوب می‌شود. آمینوگلیکوزیدها از جمله جنتامایسین بدلیل واکنش‌های اکسیداتیو و آسیب به سلول‌های توبول کلیه‌ها می‌توانند موجب سمیت کلیوی گردند. با توجه به رویکرد قابل توجه به داروهای آنتی‌اکسیدان در کاهش عارضه فوق، هدف از مطالعه حاضر مقایسه اثر سیلیمارین (عصاره دانه گیاه خارمریم) با ویتامین E بر روی تغییرات پاتولوژیک بافت کلیه ناشی از جنتامایسین در سگ بود. آزمایش در ۲۵ قلابه سگ در ۵ گروه ۵-تایی به مدت ۹ روز به صورت زیر انجام شد: گروه ۱ بدون دریافت دارو (شاهد)، گروه ۲ جنتامایسین، گروه ۳ جنتامایسین + ویتامین E، گروه ۴ جنتامایسین + سیلیمارین و گروه ۵ جنتامایسین + سیلیمارین + ویتامین E را دریافت کردند. جنتامایسین به میزان ۲۰ mg/kg و ویتامین E به میزان ۲۵ mg/kg و سیلیمارین به میزان ۲۰ mg/kg به صورت خوراکی و روزانه تجویز شد. بعد از ۹ روز، کلیه‌ها در کالبدگشایی، از نظر ماکروسکوپی و در مقاطع پاتولوژیک از نظر تغییرات بافتی ارزیابی شدند. در بررسی هیستوپاتولوژیک بافت کلیه تغییرات متعددی از جمله گلودولونفریت در همه گروه‌ها بجز گروه کنترل مشاهده شد. اما این ضایعه در گروه ۴ مشاهده نشد. این نتایج نشان داد که سیلیمارین و ویتامین E تقریباً اثر مشابهی در سمیت کلیوی ناشی از جنتامایسین دارند. اما در بررسی هیستوپاتولوژیک، سیلیمارین اثر بهتری از ویتامین E و یا ترکیب این دو داشت.

واژه‌های کلیدی: جنتامایسین، سیلیمارین، ویتامین E، سگ، سمیت کلیوی.

### مقدمه

عوامل فوق مصرف داروهاست. داروهای مختلفی از جمله جنتامایسین می‌توانند موجب سمیت کلیوی گردند و یکی از دلایل سمیت کلیوی این داروها، واکنش‌های اکسیداتیو و آسیب به سلول‌های لوله‌های کلیوی است (Adams, 2001؛ Pedraza-Chaverr et al., 2003). از طرفی

نارسایی کلیوی از بیماری‌های رایج محسوب می‌شود و درمان و پیشگیری این بیماری اهمیت بالینی بارزی دارد. عوامل مختلفی در ایجاد نارسایی کلیوی دخالت می‌کنند و موجب نارسایی حاد یا مزمن کلیوی می‌شوند. یکی از

نظر بالینی مورد معاینه قرار گرفته و در صورت وجود علائمی از بیماری توسط سگ دیگری جایگزین شدند. هر یک از سگ‌ها وزن شده و پس از ثبت جنس و وزن توسط رنگ شماره‌گذاری شده و در ۵ گروه ۵ تایی به شرح زیر تقسیم شدند.

گروه ۱: گروه شاهد بدون دریافت دارو و با شرایط تقریباً یکسان با سایر گروه‌ها نگهداری شدند.

گروه ۲: گروه کنترل که روزانه ۲۰ میلی‌گرم بر کیلوگرم جتتامایسین از راه عضلانی دریافت کردند.

گروه ۳: همانند گروه دوم، ۲۰ میلی‌گرم بر کیلوگرم جتتامایسین از راه عضلانی دریافت کردند، علاوه بر آن ویتامین E را به میزان ۲۵ میلی‌گرم بر کیلوگرم روزانه به صورت خوراکی دریافت نمودند.

گروه ۴: همانند گروه دوم، ۲۰ میلی‌گرم بر کیلوگرم جتتامایسین از راه عضلانی دریافت کردند، علاوه بر آن سیلیمارین را به میزان ۲۰ میلی‌گرم بر کیلوگرم روزانه به صورت خوراکی دریافت کردند.

گروه ۵: همانند گروه دوم ۲۰ میلی‌گرم بر کیلوگرم جتتامایسین از راه عضلانی دریافت کردند. ترکیبی از سیلیمارین و ویتامین E را نیز دریافت کردند.

تجویز داروها به صورت روزانه و به مدت ۹ روز (در مجموع طی ۳ ماه) تکرار شد. در پایان ۹ روز، سگ‌ها آسان‌کشی شدند. پس از تزریق داخل عضلانی کتامین هیدروکلرید به همراه اسپرومازین و بعد محلول کلرید پتاسیم غلیظ به صورت داخل رگی و یکبار تریق شد.

کلیه‌ها به روش رایج در بافر فرمالین فیکس شدند و پس از تهیه مقاطع بافتی با روش هماتوکسیلین-انوزین رنگ‌آمیزی شدند. تغییرات پاتولوژیک به وسیله میکروسکوپ نوری ارزیابی شدند.

رویکرد قابل‌توجهی به مواد و داروهای آنتی‌اکسیدان در کاهش عوارض فوق وجود دارد. مصرف داروهای آنتی‌اکسیدان به صورت تجربی و کلینیکی می‌تواند از ایجاد نارسایی کلیوی پیشگیری نماید یا شدت آن را کاهش دهد. یکی از آنتی‌اکسیدانهای جدید که در بیماری‌های مختلف از جمله سیروز کبدی در انسان مصرف کلینیکی پیدا کرده است، مهمترین ترکیب موجود در عصاره دانه گیاه خارمریم، سیلیمارین می‌باشد (Flora *et al.*, 1998; Jia Ji-Dang *et al.*, 2001). این عصاره به صورت داروی کلینیکی کاربرد دارد و علاوه بر خاصیت آنتی‌اکسیدانی، اثر ایمنومدولاتوری و ضد سرطانی دارد (Saller *et al.*, 2001). سیلیمارین در کاهش عوارض کبدی افرادی که الکل مصرف می‌نمایند مؤثر بوده است (Pares *et al.*, 1998). همچنین سیلیمارین در نارسایی‌های ایسکمیک کبد مفید بود (Oliveira *et al.*, 2001).

بنابراین در مطالعه حاضر اثر پیشگیرانه سیلیمارین با ویتامین E در کاهش سمیت کلیوی ناشی از جتتامایسین در سگ مقایسه شده و از نظر پاتولوژی، بافت کلیه بخصوص لوله‌های کلیوی در مقاطع میکروسکوپی بررسی شد. عوامل بیوشیمیایی عملکرد کلیه از قبیل کرتینین و BUN و از نظر میزان دفاع آنتی‌اکسیدانی، مقادیر مالون دی‌آلدئید و فعالیت آنتی‌اکسیدانی سرم نیز قبلاً ارزیابی شده است (Varzi Najafzadeh *et al.*, 2007).

## مواد و روشها

در این مطالعه ۲۵ قلاده سگ، از سگ‌های بومی بدون توجه به نژاد، جنس و سن آنها خریداری و تمام سگ‌ها از

## نتایج

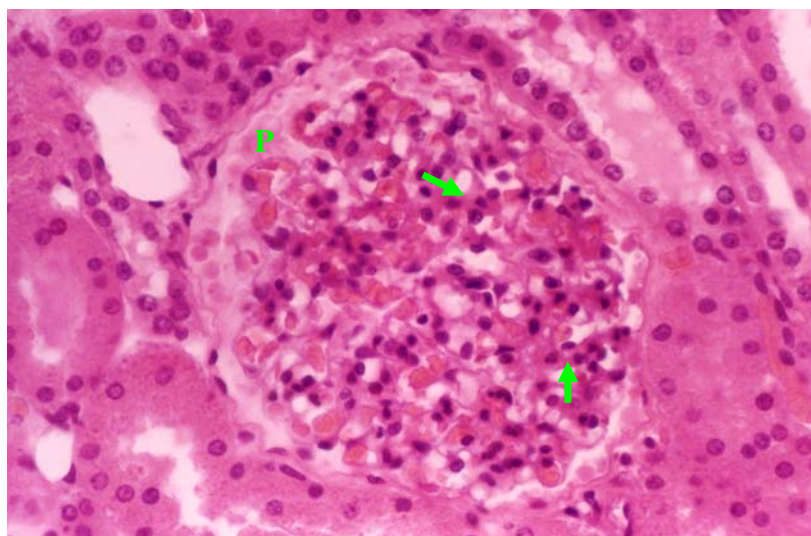
در بررسی ماکروسکوپی کلیه در حیوانات گروه دریافت کننده جنتامایسین، کلیه به طور واضحی بزرگتر بوده و علاوه بر پُرخونی ناحیه قشری، لکه‌های نامنظم خاکستری رنگ با اندازه‌های مختلف در سطح مشاهده شد که لکه‌های مذکور تا اواسط قشر نیز کشیده شده بودند.

از نظر میکروسکوپی هر پنج حیوان این گروه به گلومرولونفریت مبتلا بودند که نوع آن در دو حیوان، از نوع گلومرولونفریت غشایی- تکثیری و در سه حیوان باقی‌مانده از نوع غشایی تشخیص داده شد. گلومرولونفریت غشایی- تکثیری به صورت افزایش اندازه گلومرول و کم شدن فضای بومن به دلیل تکثیر سلول‌های گلومرولی و نفوذ سلول‌های آماسی تک‌هسته‌ای در مابین کلاف مشاهده شد (شکل ۱). گلومرولونفریت غشایی نیز به صورت ضخیم شدن واضح برخی از حلقه‌های مویرگی گلومرول دیده شد (شکل ۲).

توده‌های ائوزینوفیلیک پروتئینی به صورت بی‌شکل در فضای بومن برخی گلومرول‌ها در دو کلیه مبتلا به گلومرولونفریت غشایی- تکثیری و دو کلیه مبتلا به گلومرولونفریت غشایی مشاهده شد (شکل ۳). در سیتوپلاسم سلول‌های لوله‌های درهم پیچیده نزدیک یکی از کلیه‌های این گروه (مبتلا به گلومرولونفریت غشایی) قطرات ریز قرمز رنگ هیالن دیده شد. در دو کلیه از گروه مذکور نفوذ خفیف و محدود سلول‌های آماسی تک‌هسته‌ای در مابین پارانشیم قشر نیز رؤیت شد.

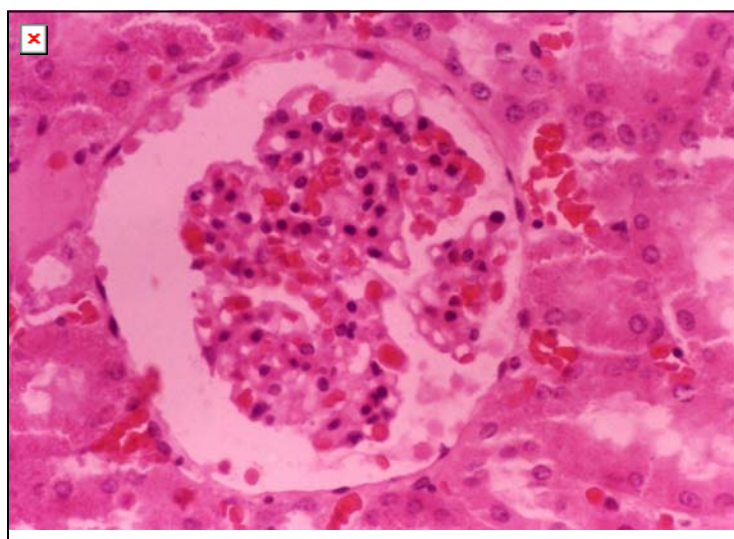
در بررسی ظاهری کلیه در سگ‌های گروه دریافت کننده جنتامایسین و ویتامین E، نمونه‌ها فاقد عارضه خاصی بودند، بجز یک نمونه که کلیه در آن به طور واضحی بزرگتر بود.

در بررسی میکروسکوپی، هر پنج حیوان این گروه به گلومرولونفریت مبتلا بودند که نوع آن در سه حیوان از نوع غشایی و دو مورد باقی‌مانده از نوع غشایی- تکثیری تشخیص داده شد. توده‌های ائوزینوفیلیک پروتئینی در فضای بومن برخی گلومرول‌ها، در دو کلیه مبتلا به گلومرولونفریت غشایی- تکثیری و دو کلیه مبتلا به گلومرولونفریت غشایی مشاهده شد. در سیتوپلاسم سلول‌های لوله‌های درهم پیچیده نزدیک دو کلیه مبتلا به گلومرولونفریت غشایی- تکثیری و دو کلیه مبتلا به گلومرولونفریت غشایی، قطرات ریز قرمز رنگ هیالن دیده شد (شکل ۴). نفوذ خفیف سلول‌های آماسی تک‌هسته‌ای مابین پارانشیم قشر دو کلیه مبتلا به گلومرولونفریت غشایی- تکثیری و یک کلیه مبتلا به گلومرولونفریت غشایی مشاهده شد. در مجاری لوله‌های درهم پیچیده نزدیک کلیه یکی از حیوانات مبتلا به گلومرولونفریت غشایی و یک حیوان مبتلا به گلومرولونفریت غشایی- تکثیری قالب‌های صورتی تا قرمز رنگ هیالن رؤیت شد. همچنین در یکی از کلیه‌های مبتلا به گلومرولونفریت غشایی یک کانون نفریت بینابینی مزمن به صورت نفوذ سلول‌های تک‌هسته‌ای آماسی و رشته‌های فیبرینی در اطراف تعدادی از گلومرول‌ها و در لابه‌لای بافت بینابینی مشاهده شد.



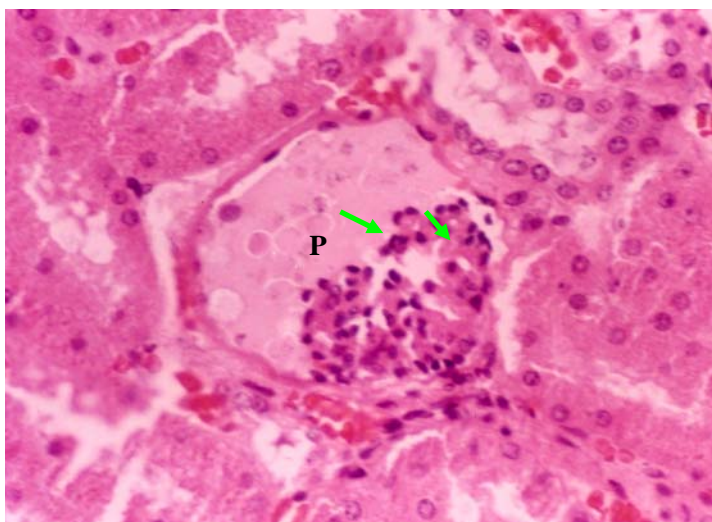
شکل ۱- گلومرولونفریت غشایی- تکثیری بعد از تزریق ۲۰ میلی گرم بر کیلوگرم جنتامایسین در یکی از سگ‌های گروه جنتامایسین

به افزایش سلول‌های کلاف مویرگی، ضخیم شدن پرده قاعده‌ای (پیکان) و کوچک شدن فضای بومن و وجود ماده پروتئینی در فضای مذکور (p) توجه شود (رنگ آمیزی H&E، بزرگنمایی ۶۴۰).



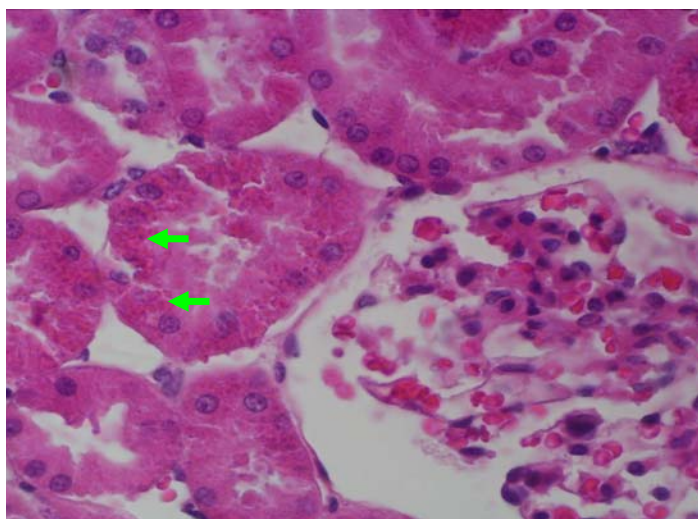
شکل ۲- گلومرولونفریت غشایی بعد از تزریق ۲۰ میلی گرم بر کیلوگرم جنتامایسین در یکی از سگ‌های گروه جنتامایسین

به ضخیم شدن پرده قاعده‌ای و پرخونی شدید گلومرولی بدون افزایش اندازه کلاف مویرگی توجه شود. در فضای بوومن مقداری مواد پروتئینی دیده می‌شود (رنگ آمیزی H&E، بزرگنمایی ۶۴۰).



شکل ۳- نشت شدید پروتئین در فضای بومن

به نشت شدید ماده صورتی رنگ پروتئینی (P) در فضای بومن به همراه ضخیم شدن پرده قاعده‌ای توجه شود. در گلومرول تعداد معدودی سلول آماسی به‌ویژه نوتروفیل مشاهده می‌شود (رنگ‌آمیزی H&E، بزرگنمایی ۵۷۶).



شکل ۴- تشکیل قطرات هیالن در سیتوپلاسم سلول‌های لوله‌های درهم پیچیده نزدیک بعد از تجویز ۲۰ میلی‌گرم بر کیلوگرم

جنتامایسین و ۲۵ میلی‌گرم بر کیلوگرم ویتامین E در یکی از سگ‌های گروه جنتامایسین + ویتامین E

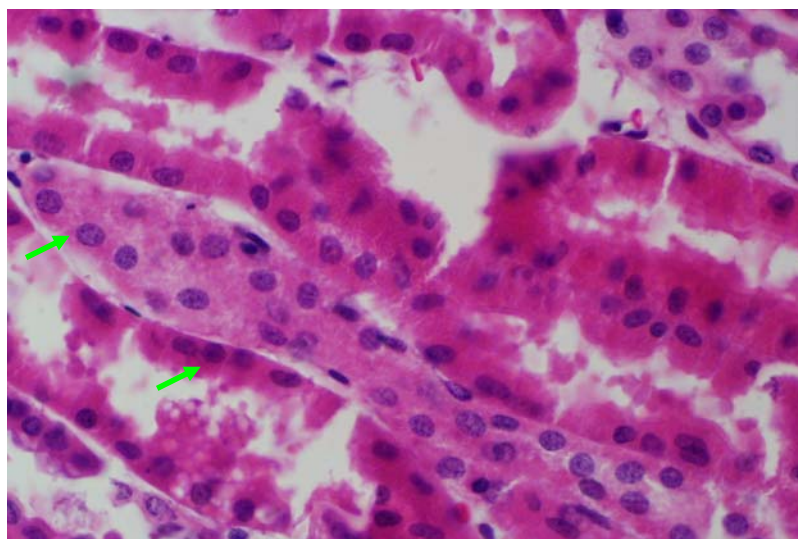
به وجود قطرات ریز و قرمز رنگ (پیکان) در سیتوپلاسم سلول‌های لوله‌های ادراری توجه شود (رنگ‌آمیزی H&E، بزرگنمایی ۶۴۰).

هسته سلول‌های لوله‌های درهم پیچیده نزدیک دو مورد از کلیه‌های این گروه مشاهده شد (شکل ۵). بنج عارضه بیان شده در دو نمونه از پنج نمونه، عارضه پاتولوژیک خاص دیگری در نمونه‌های دیگر این گروه مشاهده نشد.

هر چند در بررسی میکروسکوپی ضایعه کلیوی خاصی در سگ‌های گروه دریافت‌کننده جنتامایسین و سیلیمارین مشاهده نشد، ولی در بررسی میکروسکوپی آثاری از آسیب سلول‌ها به صورت قرمز شدن سیتوپلاسم و متراکم شدن

اعضای گروه یکسان نبود. توده‌های ائوزینوفیلیک پروتئینی در فضای بومن برخی گلومرول‌ها در یک کلیه و قطرات هیالن در کلیه دیگری از این گروه مشاهده شد و نفوذ خفیف و محدود سلول‌های آماسی تک‌هسته‌ای در اطراف برخی گلومرول‌ها یا در لابه‌لای لوله‌های درهم پیچیده نزدیک در دو کلیه از این گروه مشاهده شدند.

در بررسی ماکروسکوپی، ضایعه‌ای مشهود در هیچ‌یک از کلیه‌های حیوانات گروه دریافت‌کننده جنتامایسین به همراه ویتامین E و سیلیمارین مشاهده نشد. در بررسی میکروسکوپی، هر پنج حیوان این گروه مبتلا به گلومرولونفریت بودند که نوع آن در همه آنها از نوع غشایی تشخیص داده شد که البته شدت آن در همه



شکل ۵- شواهدی از وقوع نکروز حاد لوله‌ای بعد از تجویز ۲۰ میلی‌گرم بر کیلوگرم جنتامایسین و ۲۰ میلی‌گرم بر کیلوگرم

سیلیمارین در برخی سلول‌های لوله‌های نزدیک در یکی از سگ‌های گروه جنتامایسین + سیلیمارین

به تغییرات سیتوپلاسم و هسته در این سلول‌ها (پیکان) در مقایسه با سلول‌های سالم توجه شود.

مطالعات نشان داده که میزان ۳۰ mg/kg جنتامایسین

منقسم به هر ۸ ساعت برای ۱۰-۱۲ روز، افزایش کلینیکی قابل ملاحظه‌ای در کرتینین و نیتروژن اوره سرم در ۹-۱۲ روز پس از آغاز مصرف داشته و افزایش سریع دفع ادراری آنزیم بتا-گلوکوزونیداز و آن-استیل گلوکز امینیداز در ۲ روز و کاهش گلوکز و اسمولاریته ادراری بعد از ۷ روز ایجاد شد و مقادیر پتاسیم و کلسیم پلاسما بشدت کاهش یافت. بعلاوه تغییرات عوامل ادراری پیش از تغییرات ترکیب‌های شیمیایی خون نمایان خواهد شد (Adams, 2001).

## بحث

در این مطالعه عارضه سمیت کلیوی جنتامایسین به‌عنوان عارضه شایع این دارو از دیدگاه هیستوپاتولوژی ارزیابی شده و میزان سمیت آن با استفاده از دو داروی آنتی‌اکسیدان ویتامین E و سیلیمارین تحت مطالعه قرار گرفت. نکته قابل توجه در سمیت کلیوی جنتامایسین میزان مصرف این دارو می‌باشد. به‌طوری که در مطالعات متعدد میزانهای مختلف در مدت زمانی متفاوت اثر توکسیک متفاوتی را داشته است که به برخی از آنها در زیر اشاره می‌شود.

را در اثر نکرور نشان دادند. گروه دریافت‌کننده جنتامایسین و پروبیوکول تقریباً به صورت کامل نکرور لوله‌ای را نشان دادند (Kumar *et al.*, 2000).

با توجه به مطالب فوق، در این مطالعه میزان ۲۰ mg/kg در مدت ۹ روز انتخاب شده است تا میزان وقوع اختلال عملکرد کلیوی از نظر هیستوپاتولوژی بررسی شود.

از طرفی در مطالعات متعددی به نقش عوامل اکسیداتیو از جمله رادیکال‌های آزاد در سمیت کلیوی آمینوگلیکوزیدها توجه شده است. بطوری که استفاده از آنتی‌اکسیدان‌ها موجب کاهش سمیت جنتامایسین شده است و در زیر به برخی از این مطالعات اشاره می‌گردد.

در مطالعه‌ای که کدخدایی و همکاران (۲۰۰۵) تأثیر ویتامین E و C را در کاهش سمیت کلیوی جنتامایسین در رت ارزیابی کردند و بیان داشتند که ویتامین C از افزایش مقادیر آنزیم‌های ادراری (لاکتات دهیدروژناز، الکالین فسفاتاز و ان-استیل بتا-دی گلوکوزامینیداز) ناشی از سمیت کلیوی جنتامایسین جلوگیری می‌نماید ولی اثر معنی‌داری بر روی بهبود فیلتراسیون گلومرولی و گلوتاتیون بافت کلیوی ندارد. ویتامین E از کاهش گلوتاتیون بافت کلیوی ممانعت کرد، ولی بر روی بهبود فیلتراسیون گلومرولی مؤثر نبود. مصرف ترکیبی دو ویتامین فوق از تمامی اختلالات بیوشیمیایی و عملکردی فوق (فعالیت‌های آنزیم‌های ادراری، گلوتاتیون بافت کلیوی و فیلتراسیون گلومرولی) پیشگیری نموده و تأثیر بهتری در کاهش سمیت کلیوی جنتامایسین داشته است (Kadkhodae *et al.*, 2005).

در یک بررسی Abdel-Naim و همکاران (۱۹۹۹) اثر ویتامین E و پروبکل را بر روی سمیت کلیوی جنتامایسین در رت ارزیابی کردند و مشاهده کردند که ترکیب ویتامین

Cronin و همکاران (۱۹۸۰) بیان کردند که تقریباً بهبودی کامل، در سگ‌هایی که جنتامایسین را برای ۲۸ روز دریافت کردند، اتفاق می‌افتد، اگرچه در بررسی هیستوپاتولوژیک هنوز نفرت کانونی لوله‌ای بینایی وجود داشت.

در یک مطالعه Davies و همکاران (۱۹۹۸) تأثیر میزوپروستول (آنالوگ پروستاگلندین E<sub>1</sub>) را در میزان سمیت کلیوی جنتامایسین ارزیابی کردند. در این بررسی جنتامایسین با میزان ۱۰ mg/kg به صورت داخل وریدی هر ۸ ساعت یکبار به مدت ۸ روز استفاده شد و همزمان میزوپروستول با میزان ۳ μg/kg از راه خوراکی هر ۸ ساعت در طی ۸ روز مصرف شد. عملکرد کلیوی سگ‌ها از طریق بیوشیمیایی و هیستوپاتولوژی بررسی شد. این محققان نتیجه گرفتند که میزوپروستول نتوانست در میزان فوق از سمیت کلیوی جنتامایسین جلوگیری نماید (Davies *et al.*, 1988). بعلاوه MacNeil و همکاران (۱۹۸۳) نقش پروستاگلندین‌ها را در سمیت کلیوی ناشی از جنتامایسین در سگ مشاهده کردند (MacNeil *et al.*, 1983). نتایج مطالعه حاضر با نتایج محققین فوق از نظر تغییرات بافتی تقریباً مشابهت دارد.

Kumar و همکاران (۲۰۰۰) از جنتامایسین به میزان ۸۰ mg/kg به صورت داخل صفاقی برای ۸ روز و از پروبوکول به میزان ۱۰ mg/kg به صورت خوراکی برای ۱۱ روز در رت‌های نر استفاده کردند. در بررسی‌های هیستوپاتولوژیک کلیه، در گروه دریافت‌کننده جنتامایسین نکرور سلول‌های اپی‌تلیال لوله‌ها و کنده شدن آنها دیده شد، اما این موارد کمتر از نیمی از لوله‌های قشر کلیه را در بر می‌گرفت. گروه دریافت‌کننده پروبیوکول، بیش از نیمی از لوله‌های درهم پیچیده نزدیک کنده شدن سلولی

در رت فسفولیپیدمیزانینس لیزوزومی ناشی از آمیودارون جلوگیری کردند (Agoston *et al.*, 2003).

نتایج این مطالعه از نظر نوع ضایعات پاتولوژیک با نتایج پاتولوژیک ناشی از جنتامایسین در حیوانات دیگر (بجز سگ) و به طور عمده موش صحرایی تفاوت دارد. در مطالعات فوق به طور عمده نکرور حاد لوله‌ای مشاهده شد، ولی در مطالعه حاضر گلومرولونفریت ضایعه عمده محسوب می‌شود که این بدلیل نوع گونه حیوانی، مدت تجویز و مقدار جنتامایسین می‌تواند باشد. اگرچه مطالعه مشابهی بر روی سگ از نظر تغییرات پاتولوژیک برای مقایسه موجود نیست.

با وجود این عدم برخی از ضایعات پاتولوژیک در این مطالعه می‌تواند به دلایل مختلفی از جمله مقاومت سلول‌ها در برابر جنتامایسین و ترمیم سلولی باشد که در برخی از مطالعات انجام شده بر روی موش صحرایی مشاهده شد. به طور خلاصه از مطالعه حاضر این چنین می‌توان نتیجه‌گیری کرد که سمیت کلیوی جنتامایسین وابسته به دوزاج است و واکنش‌های اکسیداتیو نقش مهمی در سمیت کلیوی جنتامایسین دارند. داروهای آنتی‌اکسیدان از جمله سیلیمارین می‌توانند در کاهش سمیت جنتامایسین مؤثر باشند و ممکن است نتایج بیوشیمیایی دقیقاً با نتایج هیستوپاتولوژیک همخوانی نداشته باشد و عوامل متعددی تغییرات بافتی را متأثر نماید و مصرف همزمان چند آنتی‌اکسیدان ممکن است نتیجه غیر قابل انتظار داشته باشد.

### سپاسگزاری

نویسندگان مقاله لازم می‌دانند که از معاونت پژوهشی دانشگاه شهید چمران اهواز بدلیل حمایت مالی در انجام این تحقیق تشکر و قدردانی نمایند.

E و پربوکل در کاهش عارضه کلیوی جنتامایسین اثر بهتری از هر یک از دو داروی فوق به تنهایی داشت و فعالیت آنزیمی آن-استیل بتا-دی‌گلوکوزامینیداز و گاما-گلوتامیل ترانسفراز ادراری و مقادیر کراتینین و BUN سرمی را به وضعیت طبیعی رساند (Abdel-Naim *et al.*, 1999).

Ademuyiwa و همکاران (۱۹۹۰) تأثیر ویتامین E و سلنیوم را در کاهش سمیت کلیوی جنتامایسین مشاهده کردند (Ademuyiwa *et al.*, 1990). Ali (۲۰۰۳) در یک مقاله مروری به نقش تأثیر داروهای مختلف در سمیت کلیوی آمینوگلیکوزیدها پرداخته است و بیان کرده که ویتامین E و C و سایر آنتی‌اکسیدان‌های طبیعی می‌توانند در کاهش این عارضه مفید باشند (Ali, 2003). Kavutcu و همکاران (۱۹۹۶) نتیجه مشابهی در تأثیر ویتامین E و C در پیشگیری از سمیت کلیوی جنتامایسین در خوکچه هندی مشاهده کردند (Kavutcu *et al.*, 1996). Fauconneau و همکاران (۱۹۹۵) نقش اکسیداتیو رادیکال‌های آزاد در پراکسیداسیون لیپیدی در ایجاد سمیت کلیوی جنتامایسین را با اندازه‌گیری مواد واکنش‌گر با تیوباریتوریک اسید مشاهده کردند (Fauconneau *et al.*, 1995). بدلیل خاصیت آنتی‌اکسیدانی و حذف رادیکال‌های آزاد سیلیمارین، این ماده اثرهای متعددی در کاهش نارسایی‌های مختلف بدن از جمله اختلالات اکسیداتیو کلیوی و کبدی دارد (Vladimir & Daniela, 2005).

Vogel و همکاران (۱۹۸۴) مسمومیت با قارچ آمانیتا را در سگ‌های نژاد بیگل به وسیله سیلی‌بین به میزان ۵۰ میلی‌گرم برای هر کیلوگرم وزن بدن به مدت ۵ روز درمان کردند. عوارض کبدی مسمومیت با این قارچ توسط سیلی‌بین کاهش یافت و از تلفات جلوگیری کرد. محققان دیگر با مصرف همزمان سیلیمارین و ویتامین E



induced nephrotoxicity in rat. *Experimental Physiology*, 90: 571-576.

- Kavutcu, M., Canbolat, O., Ozturk, S., Olcay, E., Ulutepe, S., Ekinci, C., Gokhun, I.H. and Durak, I., 1996. Reduced enzymatic antioxidant defense mechanism in kidney tissues from gentamicin-treated guinea pigs: effects of vitamins E and C. *Nephron*, 72(2): 269-274.
  - Kumar, K.V., Naidu, M.U.R., Shifow, A.A. and Ratnakar, K.S., 2000. Probenecid protects against gentamicin-induced nephrotoxicity in rats. *Indian Journal of Pharmacology*, 32: 108-113.
  - MacNeil, J.S., Jackson, B., Nelson, L. and Butkas, D.E., 1983. The role of prostaglandins in gentamicin induced nephrotoxicity in the dogs. *Nephron*, 33: 202-207.
  - Oliveira, C., Lopasso, F.P., Laurindo, F., Leitao, R. and Laundanna, A.A., 2001. Protection against liver ischemia-reperfusion injury in rats by silymarin or verapamil. *Transplantation Proceeding*, 33: 3010-3014.
  - Pares, A., Planas, R., Torres, M., Caballeria, J., Viver, J. M., Acero, D.J.P., Rigau, J.S.J. and Rodes, J., 1998. Effects of silymarin in alcoholic patients with cirrhosis of the liver: results of a controlled, double-blind, randomized and multicenter trial. *Journal of Hepatology*, 28: 615-621.
  - Pedraza-Chaverr, J., Gonzalez-Orozco, A.E., Maldonado, P.D., Barrera, D., Medina-Campos, O.N. and Hernandez-Pando, R., 2003. Diallyl disulfide ameliorates gentamicin-induced oxidative stress and nephropathy in rats. *European Journal of Pharmacology*, 473(2): 71-78.
  - Saller, R., Meier, R. and Brignoli, R., 2001. The use of silymarin in the treatment of liver disease. *Drugs*, 61(4): 2034-2061.
  - Varzi Najafzadeh, H., Esmailzadeh, S., Morovvati, H., Avizeh, R. and Givi Ezati M., 2007. Effect of silymarin and vitamin E on gentamicin-induced nephrotoxicity in dogs. *Journal of Veterinary Pharmacology and Therapeutics*, 30: 477-481
  - Vladimir, K. and Daniela, W., 2005. Silybin and silymarin- new effects and applications. *Biomedical Papers*, 149(1): 29-41.
  - Vogel, G., Tuchweber, B., Trost, W. and Mengs, U., 1984. Protection by silibinin against Amanita phalloides intoxication in beagles. *Toxicology and Applied Pharmacology*, 73(3): 355-362.
- ### منابع مورد استفاده
- Abdel-Naim, A.B., Abdel-Wahab, M.H. and Attia, F.F., 1999. Protective effects of vitamin E and probenecid against gentamicin-induced nephrotoxicity in rats. *Pharmacological Research*, 40(2): 183-187.
  - Adams, H.R., 2001. *Veterinary pharmacology and therapeutics*. 8th ed. Iowa State University Press Ames, 1201p.
  - Ademuyiwa, O., Ngaha, E.O. and Ubah, F.O., 1990. Vitamin E and selenium in gentamicin nephrotoxicity. *Human Experimental Toxicology*, 9(5): 281-288.
  - Agoston, M., Orsi, F., Feher, E., Hagymasi, K., Orosz, Z., Blazovics, A., Feher, J. and Vereckei, A., 2003. Silymarin and vitamin E reduce amiodarone-induced lysosomal phospholipidosis in rats. *Toxicology*, 190(3): 231-241.
  - Ali, B.H., 2003. Agents ameliorating or augmenting experimental gentamicin nephrotoxicity: some recent research. *Food Chemical Toxicology*, 41(11), 1447-52.
  - Cronin, R.E., Bulger, R.E, Southeru, P. and Henrich, W.L., 1980. Natural history of aminoglycoside nephrotoxicity in the dog. *Journal of Laboratory Clinical Medicine*, 95: 463-474.
  - Davies, C., Forrester, S.D., Troy, G.C., Saunders, G.K., Shell, L.G. and Johnston, S.A., 1998. Effects of a prostaglandin E1 analogue, misoprostol, on renal function in dogs receiving nephrotoxic doses of gentamicin. *American Journal of Veterinary Research*, 59(8): 1048-1054.
  - Fauconneau, B., Tallineau, C., Huguet, F. and Piriou, A., 1995. Gentamicin-induced kidney damage and lipid peroxidation in rats. *Toxicology Letters*, 76(2): 127-134.
  - Flora, K., Hahn, M., Rosen, H. and Benner, K., 1998. Milk thistle (*Silybum marianum*) for the therapy of liver disease. *The American Journal Gastroenterology*, 93(2): 139-143.
  - Jia Ji-Dang, B.M., Cho Jae, J., Ruehl, M., Milani, S., Boigk, G., Riecken, E.O. and Schuppan, D., 2001. Antifibrotic effect of silymarin in rat secondary biliary fibrosis is mediated by down regulation of procollagen a<sub>1</sub> and TIMP-1. *Journal of Hepatology*, 35: 392-398.
  - Kadkhodae, M., Khastar, H., Faghihi, M., Ghaznavi, R. and Zahmatkesh, M., 2005. Effects of co-supplementation of vitamins E and C on gentamicin-

## Protective effect of silymarin and vitamin E on gentamicin-induced pathological changes in kidney of dog

H. Najafzadeh<sup>1\*</sup>, S. Esmailzadeh<sup>2</sup>, H. Morovvati<sup>2</sup>, R. Avizeh<sup>2</sup> and M. Ezati<sup>2</sup>

1\*- Corresponding author, Faculty of Veterinary Medicine, Shahid Chamran University, Ahwaz, Iran, E-mail: najafzadeh@scu.ac.ir

2- Faculty of Veterinary Medicine, Shahid Chamran University, Ahwaz, Iran

Received: March 2009

Revised: October 2009

Accepted: October 2009

### Abstract

Drug-induced nephrotoxicity is an important factor for renal failure in dogs. Aminoglycosides including gentamicin could produce nephrotoxicity in dogs. The oxidative stress might be the case. Silymarin (extract seed of *silybum marianum*) is a potent antioxidant. In present study, the effect of silymarin and vitamin E compared to gentamicin-induced nephrotoxicity. The study has been conducted on dogs in 5 groups: group 1 has been kept as control and received saline. Gentamicin was injected in other groups once daily for 9 days. Vitamin E and silymarin were given in group 3 and 4 respectively. In group 5, vitamin E and silymarin were co-administrated. Renal tissue was microscopically examined by routine method and Hematoxylin-Eosine color. In histopathological examination of renal tissue, all groups (except group 1) had several changes especially glomerulonephritis; but this abnormality was not seen in group 4. The results showed, the silymarin and vitamin E have similar effect on gentamicin-induced nephrotoxicity in dogs; but in histopathological examination, the silymarin had better effect than vitamin E or their combination.

**Key words:** Gentamicin, silymarin, vitamin E, dog, nephrotoxicity.