دوماهنامه علمی-پژوهشی تحقیقات گیاهان دارویی و معطر ایران
شناسه دیجیتال (DOI): 10.22092/ijmapr.2017.106230.1765
جلد ۳۳، شماره ۲، صفحه ۲۱۸-۲۰۸ (۱۳۹۶)

بررسی اثر خرفه (*Portulaca oleracea* L.) در برابر نکروز کبدی القاء شده توسط سولفات مس در موش‌های صحرایی

آسیه امیری[۱]، فرشته عزتی قادی[۲*]، عبدالله رمضانی قرا[۳] و سعید رضایی زارچی[۴]

۱- دانشجوی کارشناسی ارشد بیوفیزیک، دانشگاه پیام نور واحد تفت، ایران

۲*- نویسنده مسئول، استادیار، گروه زیست‌شناسی گیاهی، دانشکده علوم پایه، دانشگاه جیرفت، ایران

پست الکترونیک: fezzatighadi@yahoo.com

۳- استادیار، گروه زیست‌شناسی گیاهی، دانشکده علوم پایه، دانشگاه جیرفت، ایران

۴- استادیار، گروه زیست‌شناسی، دانشکده علوم پایه، دانشگاه پیام نور واحد تفت، ایران

تاریخ دریافت: خرداد ۱۳۹۵ تاریخ اصلاح نهایی: مهر ۱۳۹۵ تاریخ پذیرش: مهر ۱۳۹۵

چکیده

هدف از این پژوهش، بررسی اثرات محافظتی خرفه (*Portulaca oleracea* L.) بر نکروز کبدی القاء شده توسط سولفات مس در موش‌های صحرایی بود. ۲۸ سر موش‌های صحرایی با وزن تقریبی ۱۸۰ تا ۲۰۰ گرم به چهار گروه: گروه ۱) کنترل نرمال، گروه ۲) گروه مسموم (روزانه میزان ۲۰۰ میلی‌گرم به‌ازای هر کیلوگرم وزن بدن سولفات مس)، گروه ۳) خرفه (روزانه میزان ۴۰۰ میلی‌گرم به‌ازای هر کیلوگرم وزن بدن عصاره گیاه خرفه به‌صورت گاواژ) و گروه ۴) گروه مسموم و خرفه تقسیم شدند. طول دوره تیمار یک ماه و در پایان دوره سطوح آنزیم‌های آلانین آمینوترانسفراز (ALT) و آسپارتیت آمینوترانسفراز (AST) و آنتی‌اکسیدان‌های گلوتاتیون پراکسیداز (GPx)، کاتالاز (CAT)، سوپراکسید دسموتاز (SOD) و پراکسیداسیون چربی (LPO) در سرم بررسی شد. سولفات مس سطوح ALT، AST و LPO را به‌طور معنی‌دار افزایش، سطوح GPx، CAT و SOD را کاهش داد. در گروه مسموم و خرفه سطوح فاکتورهای مذکور به‌صورت معنی‌دار و نزدیک به نرمال تغییر یافتند. نتایج هیستوپاتولوژیکی با یافته‌های بیوشیمیای مطابقت داشتند. عصاره خرفه، از طریق آنزیم‌های سم‌زدایی‌کننده و فاکتورهای آنتی‌اکسیدانی و مهار رادیکال‌های آزاد سبب حفاظت کبدی می‌شود.

واژه‌های کلیدی: خرفه (*Portulaca oleracea* L.)، نکروز کبدی، سولفات مس، آنتی‌اکسیدان.

مقدمه

مس به‌عنوان یک فلز سنگین و همچنین یکی از مهمترین عناصر بیولوژیکی محسوب می‌گردد که در فرایندهای متابولیکی و فعالیت‌های آنزیمی مانند کاتالاز، پراکسیداز، سوپراکسید دیسموتاز و سیتوکروم اکسیداز نقش داشته و به‌عنوان یکی از عناصر مهم جذب آهن می‌باشد (Alboghish & Myahi, 2000). ترکیب‌های مس به‌طور گسترده در فرایندهای صنعتی و کشاورزی استفاده می‌گردد (Masom, 1979). به‌طور مثال در زمینه کشاورزی از این ترکیب برای تولید علف‌کش‌ها، قارچ‌کش‌ها و آفت‌کش‌ها و مواردی دیگر استفاده می‌شود. برای مثال قارچ‌زدگی درخت انگور توسط سولفات مس و ترکیبی که از آن تهیه می‌شود،

درمان می‌گردد. یکی دیگر از کاربردهای این ترکیب استفاده آن در تصفیه و پاکسازی آب از جانداران و جلبک‌های آبی می‌باشد، به همین دلیل استفاده از سولفات مس در آکواریوم‌ها نیز تقریباً رایج است و باعث از بین رفتن انگل‌ها و تصفیه آب می‌شود. فلزات سنگین می‌تواند در خاک، آب و گاهی در چرخه زنجیره غذایی وارد شود. انسان‌ها با استفاده از محصولات آلوده به این فلزات و همچنین قرار گرفتن در معرض آلودگی در محیط کار دچار مسمومیّت می‌شوند (Goyer, 1991). مصرف بیش از حد، باعث ایجاد اثرات سوء در جانوران و انسان می‌گردد. مسمومیّت شدید مس به‌طور کلی با مصرف تصادفی در ارتباط است. با این حال، برخی از افراد جامعه با توجه به استعداد ژنتیکی و بیماری‌های خاص بیشتر مستعد ابتلاء به عوارض جانبی مصرف بالای مس می‌باشند (Preston & Snell, 2008). در انسان اولین اندامی که دچار مسمویّت ناشی از مس می‌گردد، کبد می‌باشد. مس به‌طور غیرمستقیم باعث ایجاد اختلالات عصبی، از جمله بیماری آلزایمر و جنون گاوی نیز می‌گردد (Babaei *et al*., 2012). سولفات مس به‌عنوان یک محرک شناخته شده و برای فردی که به‌صورت مداوم در مجاورت آن قرار دارد مضر می‌باشد و مشکلاتی مانند خارش یا اگزمای پوستی و در نهایت رادیکال آزاد تولید می‌کند.

سلول‌ها با احیای مولکول اکسیژن به آب انرژی تولید می‌کنند. در طی این فرایند، مقادیر کمی از گونه‌های اکسیژن واکنش‌دهنده، که به‌طور جزئی احیاء شده‌اند، تولید می‌شود. این گونه‌ها یک محصول فرعی غیرقابل اجتناب تنفس میتوکندری هستند. برخی از این شکلها رادیکال آزاد (با الکترون جفت‌نشده) هستند که می‌توانند به چربی‌ها، پروتئین‌ها و اسیدهای نوکلئیک صدمه برسانند. اینها اصطلاحاً اکسیژن فعال واکنش‌دهنده (ROS) نامیده می‌شوند. مطالعات بسیاری در زمینه توانایی آنتی‌اکسیدان‌های طبیعی تغذیه‌ای، مانند آنتی‌اکسیدان‌های گیاهان خوراکی در حفظ سلول از آسیب‌های ROS انجام شده‌است. عدم تعادل بین سیستم‌های تولیدکننده رادیکال آزاد و سیستم‌های پاکسازی‌کننده منجر به استرس اکسیداتیو شده، وضعیتی که با آسیب سلولی در بسیاری از حالت‌های پاتولوژیک همراه می‌شود (Bakkali *et al*., 2006). بر همین اساس امروزه تحقیقات بسیاری برای یافتن داروهای آنتی‌اکسیدان که به‌عنوان به دام اندازنده رادیکال آزاد در ارگانیسم‌های زنده شرکت می‌کنند، انجام شده و اخیراً توجه زیادی به فعالیت آنتی‌اکسیداتیو طبیعی می‌شود. برخی از گیاهان دارویی حاوی مقادیر بالایی از آنتی‌اکسیدان هستند که مصرف این گیاهان می‌تواند در سلامتی انسان مؤثر باشد.

گیاه خرفه با نام علمی *Portulaca oleracea* و از تیره پرتولاکاسه (Portulacaceae) می‌باشد که برگ‌های گوشتی آن دارای بیشترین محتوای تام فلاونوئید و آسکوربیک اسید بوده و اثر محافظتی در مقابل رادیکال‌های آزاد دارد (Simopoulos *et al*., 1992 ؛Hayoz *et al*., 1998). عصاره این گیاه دارای میزان محتوی تام فنولیک اسید بالا و بیشترین فعالیت پاکسازی اکسیژن و ریشه آن دارای مقادیر زیاد فلاونوئید و همچنین یکی از منابع اسیدهای چرب امگا-۳ می‌باشد (Bonnefont-Rousselot *et al*., 2000). ترکیب‌های فنلی این گیاه مانع از فعالیت‌های پراکسیداسیونی هیدروژن پراکسید بر روی اسیدهای چرب و در نتیجه باعث کاهش میزان MDA می‌گردد (Yang *et al*., 2009؛ You Guo *et al*., 2009). خرفه منبع غنی پتاسیم، منیزیم و کلسیم است و یکی از منابع خوب اسید چرب لینولنیک در مقایسه با سایر سبزیجات می‌باشد. گیاه خرفه دارای آنتی‌اکسیدان‌های بسیاری ازجمله گلوتاتیون، اسید اسکوربیک، بتا-کاروتن و آلفاتوکوفرول می‌باشد. با توجه به سودمندی گیاه خرفه به‌عنوان منبع مهم اسیدهای چرب امگا-۳ و دارا بودن مقدار زیادی آنتی‌اکسیدان گلوتاتیون، اسیدآسکوربیک، بتا-کاروتن و آلفا-توکوفرول، به‌نظر می‌رسد این گیاه کاندید مناسبی برای درمان مسمومیّت کبد ناشی از سولفات مس باشد. بنابراین هدف از انجام این مطالعه بررسی تأثیر عصاره گیاه دارویی خرفه بر نکروز کبدی موش‌های صحرایی به‌دنبال مسمومیّت با سولفات مس بوده است.

مواد و روش‌ها

تهیه عصاره گیاه خرفه

بخش‌های هوایی گیاه خرفه در فصل پاییز در منطقه جنوب کرمان، جیرفت جمع‌آوری گردید و پس از تأیید کارشناس گیاه‌شناسی توسط آب شستشو داده و بعد خشک شد. به‌منظور تهیه عصاره آبی خرفه از روش خیساندن استفاده شد. پودر خشک شده خرفه در یک ارلن تمیز با ۵ برابر وزنی آب مقطر به خوبی مخلوط و پس از بستن درب ظرف به مدت ۷۲ ساعت خیسانده شد. سپس مخلوط همگن شده صاف و تفاله‌ها و اضافات از آن جدا شد. مایع همگن حاصل در حمام آب گرم رطوبت‌گیری شد.

مدل حیوانی

به‌منظور بررسی تأثیر عصاره خرفه بر روی نکروز کبدی از موش‌های صحرایی نژاد ویستار استفاده گردید. حیوانات با دمای کنترل شده ۲۶ درجه سانتی‌گراد و دوره نوری ۱۲ ساعت روشنایی و ۱۲ ساعت تاریکی و با دسترسی به آب و غذای کافی نگهداری شدند.

به‌منظور بررسی اثر عصاره گیاه دارویی خرفه بر شرایط اکسیداتیو ایجاد شده توسط سولفات مس، ۲۸ سر موش صحرایی با وزن تقریبی ۱۸۰ تا ۲۰۰ گرم به چهار گروه تیمار مختلف تقسیم گردید که به‌شرح زیر می‌باشد.

گروه اول (شاهد): موش‌های این گروه به‌طور آزادانه دسترسی به آب و مواد غذایی داشته و به‌عنوان گروه کنترل هیچگونه تیماری بر روی آنها انجام نشده است.

گروه دوم (تیمار توسط سولفات مس): موش‌های این گروه به‌صورت روزانه میزان ۲۰۰ میلی‌گرم به‌ازای هر کیلوگرم وزن بدن سولفات مس به‌صورت گاواژ دریافت کردند که این روش بر اساس مطالعات Kumar و همکاران (۲۰۱۶) انتخاب شد.

گروه سوم (تیمار توسط عصاره گیاه خرفه): موش‌های این گروه به‌صورت روزانه میزان ۴۰۰ میلی‌گرم به‌ازای هر کیلوگرم وزن بدن عصاره گیاه خرفه به‌صورت گاواژ دریافت کردند.

گروه چهارم (تیمار سولفات مس به همراه گیاه خرفه): میزان دوز دریافتی سولفات مس ۲۰۰ میلی‌گرم به‌ازای هر کیلوگرم وزن بدن به همراه ۴۰۰ میلی‌گرم به‌ازای هر کیلوگرم وزن بدن خرفه بود که به‌صورت گاواژ روزانه دریافت کردند.

طول مدت دوره تیمار یک ماه بوده و در پایان دوره نمونه‌های خون و کبد از تمامی گروه‌ها جمع‌آوری گردید. نمونه کبد در فرمالین ۱۰٪ برای بررسی هیستوپاتولوژیک فیکس شد.

تهیه سرم

نمونه خون موش‌های صحرایی در پایان دوره تیمار جمع‌آوری شده و بعد با قرار دادن در دمای اتاق اجازه داده شد تا خون ایجاد لخته نماید. سپس توسط دستگاه سانتریفیوژ به مدت ۱۰ دقیقه و با سرعت ۳۰۰۰ دور در دقیقه سرم شفاف جدا گردید و در میکروتیوپ‌های درب‌دار به‌منظور انجام پارامترهای بیوشیمیایی (گلوتاتیون پراکسیداز، کاتالاز، لیپید پراکسیداسیون، آسپارتات آمینوترانسفراز، آلانین آمینو ترانسفراز) در دمای ۲۰- درجه سانتی‌گراد نگهداری شد.

آنزیم‌های کبدی

برای ارزیابی عملکرد کبدی آنزیم‌های آسپارتات آمینوترانسفراز (AST) و آلانین آمینوترانسفراز (ALT) بر اساس روش Reitman و Frankel (۱۹۵۷) در سرم مورد بررسی قرار گرفت.

ارزیابی فعالیت آنتی‌اکسیدان

گلوتاتیون پراکسیداز

این متد بر اساس روش توصیف شده توسط Paglia و Valentine (۱۹۶۷) استوار می‌باشد. آنزیم گلوتاتیون پراکسیداز واکنش اکسیداسیون گلوتاتیون (GSH) را توسط کومن هیدروپراکسید (Cumene Hyroperoxide) کاتالیز می‌کند. در حضور آنزیم گلوتاتیون ردوکتاز و NADPH، گلوتاتیون اکسید شده (GSSG) دوباره به گلوتاتیون احیاء

تبدیل می‌شود که این احیاء با اکسیداسیون همزمان NADPH به $NADP^+$ همراه است. در این واکنش کاهش جذب نوری در طول موج ۳۴۰ نانومتر اندازه‌گیری شد.

سوپر اکسید دیسموتاز

میزان فعالیت آنزیم سوپر اکسید دیسموتاز بر اساس روش Nishikimi و همکاران (۱۹۷۲) تعیین شد.

کاتالاز

آنتی‌اکسیدان کاتالاز به روش Luck (۱۹۷۱) بررسی شد. در این روش هیدروژن پراکساید توسط آنزیم کاتالاز به آب و اکسیژن تجزیه می‌شود که در طول موج ۲۴۰ نانومتر به روش اسپکتروفتومتری تجزیه H_2O_2 به‌طور مستقیم با کاهش جذب همراه است.

لیپید پراکسیداسیون

برای ارزیابی پراکسیداسیون لیپیدی از روش Satho (۱۹۸۸) و معرف تیوباربیتوریک اسید (TBA) استفاده گردید، به‌طوری که تشکیل کمپلکس MAD+TBA در طول موج ۵۳۲ نانومتر جذب داشته و غلظت آنها بر پایه منحنی استاندارد اندازه‌گیری شد.

هیستوپاتولوژی

تهیه برش از بافت، با میکروتوم دستی و ضخامت ۷ میکرومتر و رنگ‌آمیزی هماتوکسیلین و ائوزین انجام شد.

تجزیه و تحلیل‌های آماری

تمامی آزمایش‌ها به‌صورت تصادفی و با سه دوره تکرار انجام گردید. تجزیه و تحلیل نتایج حاصل توسط نرم‌افزار SPSS (USA, I1,Chicago, SPSS Inc) ویرایش ۱۶ انجام شد. نتایج به‌صورت میانگین ± خطای معیار (Mean ± SD) ذکر گردیدند. برای آنالیز داده‌ها از آزمون آنالیز واریانس یک‌طرفه (One-Way ANOVA) و در صورت وجود اختلاف معنی‌دار از آزمون تعقیبی LSD استفاده شد. در تمامی موارد ($P<۰/۰۵$) به‌عنوان سطح معنی‌داری آماری در نظر گرفته شد.

نتایج

ارزیابی فعالیت آنتی‌اکسیدانی

نتایج حاصل از ارزیابی فعالیت آنتی‌اکسیدانی موش‌های صحرایی تحت تیمار در گروه‌های مختلف مورد بررسی قرار گرفت و در جدول ۱ ارائه گردید.

گلوتاتیون پراکسیداز

بررسی انجام شده بر روی گروه‌های مختلف تحت تیمار موش‌های صحرایی نشان می‌دهد که میزان فعالیت آنزیم گلوتاتیون پراکسیداز در گروهی که دوز مزمن سولفات مس دریافت کرده‌اند کاهش معنی‌داری در مقایسه با گروه شاهد داشته است ($P<۰/۰۱$). در صورتی‌که میزان فعالیت آنتی‌اکسیدان در گروه چهارم که عصاره گیاه خرفه به همراه سولفات مس دریافت کردند افزایش ($P<۰/۰۱$) نسبت به گروه دوم داشته است.

کاتالاز

نتایج ارائه شده در جدول ۱ نشان می‌دهد که میزان کاتالاز در گروهی که سولفات مس دریافت کردند نسبت به گروه نرمال کاهش قابل توجهی داشته است ($P<۰/۰۱$). در صورتی‌که فعالیت آنزیم کاتالاز در گروه چهارم در مقایسه با گروه دوم از نظر آماری افزایش قابل توجهی داشته است ($P<۰/۰۱$).

سوپراکسید دیسموتاز

نتایج حاصل نشان می‌دهد که میزان فعالیت آنزیم سوپراکسید دیسموتاز در گروهی که تنها سولفات مس دریافت کردند در مقایسه با گروه شاهد از نظر آماری کاهش قابل توجهی داشته است ($P<۰/۰۱$). از سوی دیگر فعالیت این آنزیم در گروه چهارم که تحت تیمار توسط سولفات مس و خرفه قرار گرفتند نسبت به گروه دوم افزایش داشته است ($P<۰/۰۱$).

بررسی لیپید پراکسیداسیون

نتایج بررسی‌های انجام شده بر روی گروه‌های مختلف تیمار در جدول ۱ نشان می‌دهد که میزان MDA در گروه دوم نسبت به گروه کنترل افزایش از نظر آماری داشته است (P<۰/۰۱). از سوی دیگر این میزان در گروه چهارم نسبت به گروه دوم افزایش نشان داده‌است (P<۰/۰۵).

جدول ۱– اثر عصاره گیاه خرفه بر سطوح آنتی‌اکسیدان و لیپیدپراکسیداسیون، در بافت کبد بدنبال دوز مزمن سولفات مس

گروه	مالون دی‌آلدیید (MDA) (میکرومول/گرم پروتئین)	گلوتاتیون پراکسیداز (U/mg pro)	کاتالاز (U/mg pro)	سوپر اکسید دیسموتاز (U/mg pro)
کنترل	۲۰/۳۱ ± ۰/۲۰	۲۷/۹۳ ± ۰/۱۸	۵۶/۱۹ ± ۳/۴	۱۱/۴۵ ± ۰/۴۵
سولفات مس	۲۱/۹۷ ± ۰/۵۴ a	۲۶/۵۸ ± ۰/۸۲ b	۵۲/۵۵ ± ۰/۳۶ b	۹/۶۸ ± ۰/۱۸ c
خرفه	۱۹/۵۷ ± ۰/۸۷	۲۷/۴۶ ± ۰/۶۴	۵۵/۹۵ ± ۰/۹۷	۱۰/۹۹ ± ۰/۱۳
سولفات مس + خرفه	۲۰/۳۴ ± ۱/۹۶ y	۲۸/۷۸ ± ۰/۵۷ x و z	۸۶/۱۸ ± ۰/۲۵ y	۱۱/۴۲ ± ۰/۸۷ z

نتایج به‌صورت میانگین ± خطای معیار بیان شده است (N= 7).

a: P<۰/۰۵، b: P<۰/۰۱ و c: P<۰/۰۰۱ بیانگر اختلاف معنی‌دار بین گروه دوم و گروه شاهد می‌باشد.

x: P<۰/۰۵، y: P<۰/۰۱ و z: P<۰/۰۰۱ بیانگر اختلاف معنی‌دار بین گروه دوم و گروه چهارم می‌باشد.

بررسی آنزیم‌های کبدی ALT و AST

نتایج حاصل از بررسی میزان آنزیم‌های کبدی ALT و AST در سرم موش‌های صحرایی در شکل ۱ و ۲ ارائه شده است. نتایج بدست آمده نشان می‌دهد که میزان ALT و AST در موش‌هایی که توسط دوز مزمن سولفات مس تیمار شدند از نظر آماری افزایش قابل توجهی نسبت به گروه شاهد داشته است (P<۰/۰۰۱). میزان ALT برابر با U/L ۶۰/۰۱ ± ۳۷۲ و میزان AST برابر با U/L ۴۵/۱ ± ۱۵۳/۸۰می‌باشد. در صورتی‌که میزان این دو آنزیم در گروه چهارم که خرفه به همراه سولفات مس دریافت کرده‌اند در مقایسه با گروهی که تنها سولفات مس دریافت کردند کاهش معنی‌داری داشته است (P<۰/۰۱).

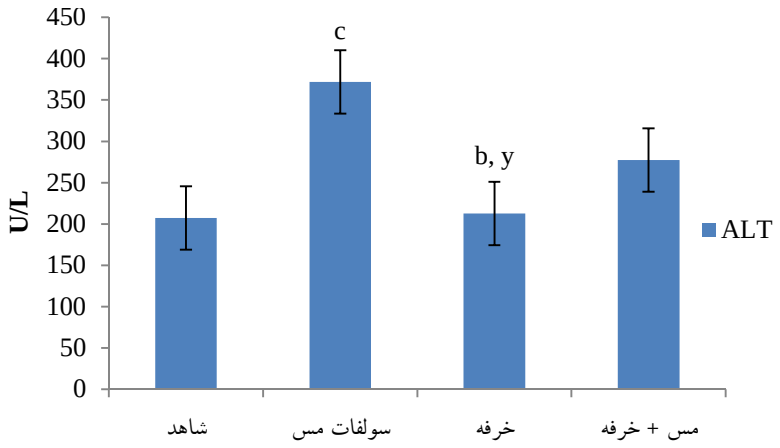

شکل ۱– بررسی سطح آنزیم ALT در سرم موش‌های صحرایی بدنبال مسمومیّت با دوز مزمن سولفات مس

a: P<۰/۰۵، b: P<۰/۰۱ و c: P<۰/۰۰۱ بیانگر اختلاف معنی‌دار بین گروه دوم و گروه شاهد می‌باشد.

x: P<۰/۰۵، y: P<۰/۰۱ و z: P<۰/۰۰۱ بیانگر اختلاف معنی‌دار بین گروه دوم و گروه چهارم می‌باشد.

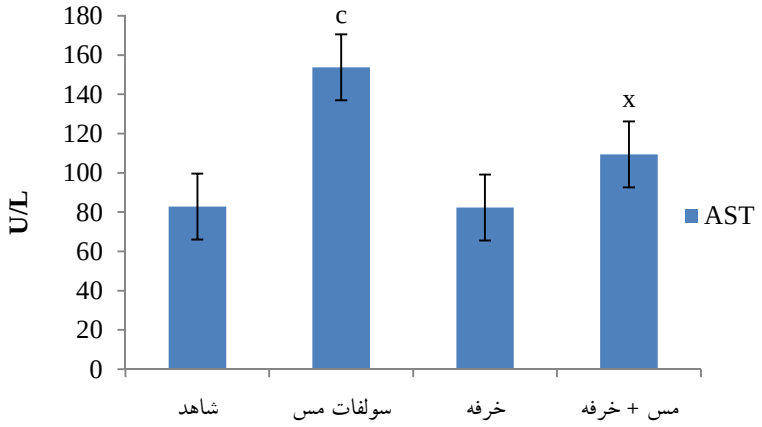

شکل ۲- بررسی سطح آنزیم AST در سرم موش‌های صحرایی بدنبال مسمومیّت با دوز مزمن سولفات مس

a: $P<۰/۰۵$، b: $P<۰/۰۱$ و c: $P<۰/۰۰۱$ بیانگر اختلاف معنی‌دار بین گروه دوم و گروه شاهد می‌باشد.

x: $P<۰/۰۵$، y: $P<۰/۰۱$ و z: $P<۰/۰۰۱$ بیانگر اختلاف معنی‌دار بین گروه دوم و گروه چهارم می‌باشد.

بررسی هیستوپالوژیکی بافت کبد

تصاویر رنگ‌آمیزی شده توسط هماتوکسیلین و ائوزین بافت کبد در گروه‌های تیماری مختلف در شکل‌های ۳، ۴، ۵ و ۶ ارائه شد. نتایج بررسی‌های بافت‌شناسی نشان داد که کبد حیوانات شاهد کاملاً طبیعی بوده، طناب‌های کبدی در اطراف ورید مرکزی به‌طور منظم قرار گرفته است (شکل ۳). طبق تصاویر موجود دوز مزمن سولفات مس باعث ایجاد نکروز کبدی در هپاتوسیت‌ها و تجمع سلول‌های کوپفر اطراف ورید مرکزی شد (شکل ۴). در صورتی‌که در گروه تیمار شده سولفات مس با دوز ۵۰۰ میلی‌گرم بر کیلوگرم خرفه تنها هپاتوسیتهای اندکی در اطراف ورید مرکزی دچار نکروز گردید و سلول‌های التهابی در مقایسه با گروهی که تنها سولفات مس دریافت کرده‌اند کاهش داشته است (شکل ۶). همچنین نتایج بررسی اسلایدها در گروهی که تنها دوز ۵۰۰ میلی‌گرم بر کیلوگرم وزن بدن خرفه دریافت کرده اند نشان داد که مورفولوژی بافت کبد مشابه با نمونه‌های شاهد می‌باشد (شکل ۵).

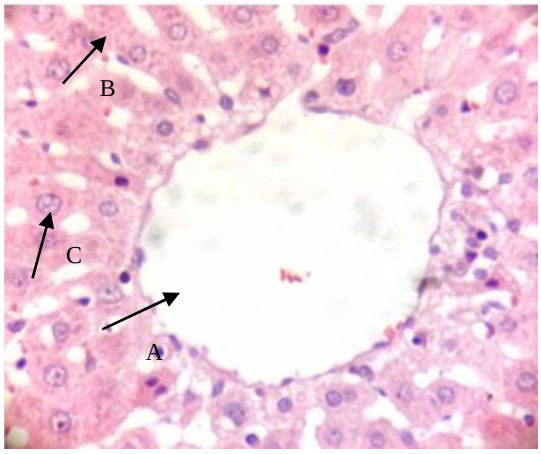

شکل ۳- هیستولوژی بافت کبد نرمال؛ A: ورید مرکزی، B: طناب کبدی و سینوزوئید C: هسته هپاتوسیت، رنگ‌آمیزی هماتوکسیلین و ائوزین (بزرگنمایی x۴۰۰)

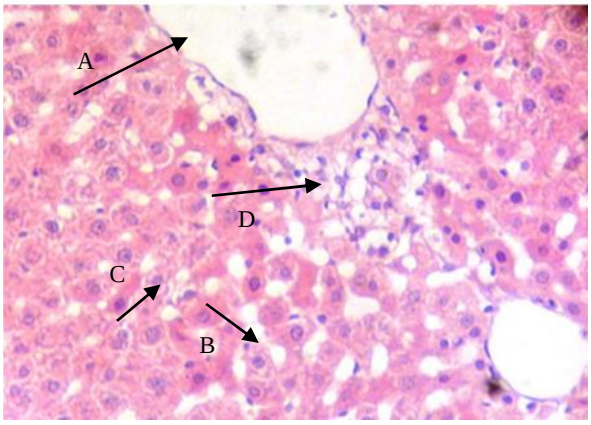

شکل ۴- هیستولوژی بافت کبد موش صحرایی تحت تیمار سولفات مس؛ **A**: ورید مرکزی، **B**: طناب کبدی و سینوزوئید، **C**: هسته هپاتوسیت، **D**: سلول التهابی، رنگ‌آمیزی هماتوکسیلین و ائوزین (بزرگنمایی x۴۰۰)

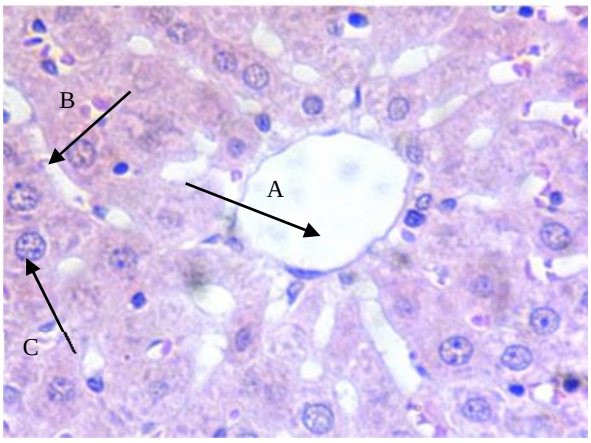

شکل ۵- هیستولوژی بافت کبد موش صحرایی تحت تیمار خرفه؛ **A**: ورید مرکزی، **B**: طناب کبدی و سینوزوئید **C**: هسته هپاتوسیت، رنگ‌آمیزی هماتوکسیلین و ائوزین (بزرگنمایی x۴۰۰)

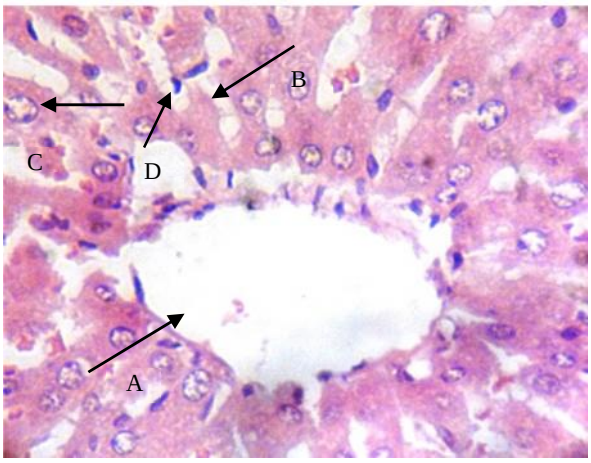

شکل ۶- هیستولوژی بافت کبد موش صحرایی تحت تیمار خرفه + سولفات مس؛ **A**: ورید مرکزی، **B**: طناب کبدی و سینوزوئید، **C**: هسته هپاتوسیت، **D**: سلول التهابی، رنگ‌آمیزی هماتوکسیلین و ائوزین (بزرگنمایی x۴۰۰)

بحث

نتایج این مطالعه، نشان داد که تجویز خرفه سبب کاهش معنی‌دار سطح آنزیم‌های کبدی ALT و AST در سرم می‌گردد. اتصال رادیکال‌های آزاد به غشای هپاتوسیت‌ها سبب آسیب غشاء و نکروز می‌شود، در نتیجه فعالیت آنزیم‌های AST و ALT افزایش می‌یابد و این حالت سبب آزادسازی آنزیم‌هایی که در حالت طبیعی درون سیتوزول سلولی هستند به جریان خون می‌شود (Ahmad *et al*., 2002). در نتیجه به‌منظور تشخیص آسیب‌های کبدی سطوح سرمی آنزیم‌های AST و ALT به‌طور وسیع مورد استفاده قرار می‌گیرند (Drotman & Lawhan, 1978). در واقع افزایش سطح سرمی آنزیم‌های فوق‌الذکر بیانگر آسیب ساختار و در نتیجه اختلال عملکرد غشای سلولی در کبد و معرف درجه و نوع آسیب کبدی می‌باشد (Ahmad *et al*., 2002). پژوهشی دیگر نشان می‌دهد که خرفه باعث کاهش معنی‌دار میزان آنزیم‌های کبدی ALT و AST در رت‌های تیمار شده با دوز مزمن CCl_4 گردید (Hanan *et al*., 2014). نتایج این مطالعه تأیید می‌کند که خرفه با کاهش لیپید پراکسیداسیون و مهار استرس اکسیداتیو باعث محافظت بافت کبد در مقابل دوز مزمن سولفات مس و مانع از بروز نکروز کبدی می‌گردد. مطابق با نتایج آماری این مطالعه، میزان فعالیت آنتی‌اکسیدان‌های سوپر اکسید دیسموتاز، کاتالاز و گلوتاتیون پراکسیداز در گروه‌های تیمار شده توسط دوز مزمن سولفات مس نسبت به گروه کنترل کاهش معنی‌داری یافته بود. تصور می‌شود سولفات مس با تولید رادیکال‌های آزاد از طریق اثر بر لیپیدهای غشایی و اسیدهای چرب غیراشباع شبکه داخل سیتوپلاسمی و پراکسیده کردن آنها سبب تشکیل پراکسیدهای لیپیدی مانند مالون دی‌آلدئید می‌شود و این حالت سبب از دست رفتن یکپارچگی غشاء و در نتیجه منجر به آسیب کبدی می‌گردد. افزایش میزان مالون دی‌آلدئید منجر به ضعف مکانیسم‌های تدافعی آنتی‌اکسیدانی شده، در نتیجه از تولید بیش از حد رادیکال‌های آزاد جلوگیری نخواهد شد. کاهش سوپراکسید دیسموتاز معرف مناسبی برای تشخیص آسیب هپاتوسیت‌ها محسوب می‌شود (Naik, 2003). در این مطالعه کاهش معنی‌دار سوپر اکسید دیسموتاز در مقایسه با گروه شاهد بیانگر تولید آنیون‌های سوپراکسید بوده است. کاهش فعالیت آنزیم کاتالاز در گروه تحت تیمار توسط سولفات مس در مقایسه با شاهد بدلیل افزایش سوپراکسید آنیون‌ها می‌باشد که منجر به کاهش سطح سوپراکسید دیسموتاز و در نهایت غیر فعال شدن کاتالاز می‌گردد (Chance *et al*., 1952).

برخی از مکمل‌های غذایی، منابع مناسب ترکیب‌های آنتی‌اکسیدانی می‌باشند و در بهبود سلامت بدن مؤثر هستند (Bryszewska *et al*., 2005). مطالعات نشان داده‌اند که گیاه خرفه باعث پیشگیری از استرس‌های اکسیداتیو و پدیده پیری در رت‌هایی شده که در رژیم غذایی آنها از گیاه خرفه استفاده شده است. فعالیت آنزیم‌های SOD و CAT در کبد رت‌هایی که خرفه در رژیم غذایی آنها بکار رفته نسبت به گروه شاهد بالاتر بوده و این دلالت بر اثر مهارکنندگی خرفه بر پراکسیداسیون لیپیدها از طریق افزایش این آنزیم‌ها می‌باشد که محصولات حاصل از پدیده اکسیداسیون را کاهش می‌دهند (Nosrati *et al*., 2010). یکی از ترکیب‌های مؤثره خرفه، بتا–سیانین می‌باشد که باعث کاهش میزان استرس اکسیداتیو می‌گردد (Esterbauer *et al*., 1991). گزارش‌های متعددی حکایت از خواص آنتی‌اکسیدانی این گیاه و مهارکننده پراکسیداسیون چربی و آسیب‌پذیری غشاء در مقابل رادیکال‌های آزاد دارد (Hayoz *et al*., 1998؛ Michael & Fowler, 2007). خواص آنتی‌اکسیدانی گیاه خرفه را می‌توان به اسید چرب امگا–۳، فلاونوئیدها، کومارین‌ها، آلکالوئیدها و مونوترپن‌ها و ماده بتالاین نسبت داد. پژوهش‌ها نشان می‌دهد که بتالاین دارای اثرات ضد اکسایشی و ضد آترواسکلروزی است و با مهار رادیکال‌های آزاد مانع از بروز بیماری‌های مختلف ازجمله بیماری‌های قلب و عروق و کبدی می‌شود (Lenzen *et al*., 1996؛ Sadi *et al*., 2012).

دوز مزمن مس به‌عنوان یک اکسیدانت قوی قادر به باند شدن با مولکول‌های سلولی می‌باشد (Linder & Hazegh-Azam, 1996). مس با تولید رادیکال هیدروکسیل بر

فعالیت‌های سلولی اثر می‌گذارد. مطالعات انجام شده نشان داد که دوز مزمن مس باعث لیپید پراکسیداسیون غشاء میتوکندری می‌گردد (Sokol *et al.*, 1990). بنابراین آسیب کبدی، ناشی از پراکسیداسیون غشاء میتوکندری می‌باشد. مطالعات نشان می‌دهد که دوز مزمن مس باعث ایجاد نکروز کبدی می‌گردد. هپاتوسیت‌های تحت نکروز باعث تهاجم سلولهای التهابی و در نتیجه باعث آسیب بیشتر کبد می‌شوند (Choi *et al.*, 1994). در این تحقیق نتایج بررسی هیستولوژیکی بافت‌های کبد رت‌های تحت تیمار نشان می‌دهد که دوز مزمن مس باعث نکروز کبدی و همچنین تجمع سلول‌های التهابی اطراف ورید گردید. همچنین مطالعه انجام شده توسط Iqbal و همکاران (۲۰۱۲) نکروز کبدی ناشی از دوز مزمن سولفات مس را تأیید می‌کند. نتایج بدست آمده از این تحقیق خواص آنتی‌اکسیدانی گیاه خرفه را تأیید کرده و با توجه به ترکیب‌های مؤثره مفید آن در تقویت سیستم آنتی‌اکسیدانی و همچنین مهار رادیکالهای آزاد موجب کاهش پراکسیداسیون چربی غشاء و در نتیجه با حفظ ساختار میتوکندری هپاتوسیت‌های کبدی از نکروز آنها جلوگیری می‌کند.

منابع مورد استفاده

- Ahmad, A., Pillai, K.K., Najmi, A.K. and Pal, S.N., 2002. Evaluation of hepatoprotective potential of Jigrine post-treatment against thioacetamide induced hepatic damage. Journal of Ethnopharmacology, 79(1): 35-41.
- Alboghish, N. and Myahi, M., 2000. Bird's Histopathology. Shadid Chamran University Press, Ahvaz, 187p.
- Babaei, H., Kheirandish, R. and Ebrahimi, L., 2012. The effects of copper toxicity on histopathological and morphometrical changes of the rat testes. Asian Pacific Journal of Tropical Biomedicine, 2(3): 1615-1619.
- Bakkali, F., Averbeck, S., Averbeck, D., Zhiri, A., Baudoux, D. and Idaomar, M., 2006. Antigenotoxic effects of three essential oils in diploid yeast (*Saccharomyces cerevisiae*) after treatments with UVC radiation, 8-MOP plus UVA and MMS. Mutation Research/Genetic Toxicology and Enviromental Mutagenesis, 606: 27-38.
- Bonnefont-Rousselot, D., Bastard, J.P., Jaudon, M.C. and Delattre, J., 2000. Consequences of the diabetic status on the oxidant/antioxidant balance. Diabetes and Metabolism, 26(3): 163-176.
- Bryszewska, M., Zavodnik, I.B., Niekurzak, A. and Szosland, K., 2005.Oxidative processes in red blood cells from normaland diabetic individuals. Biochemistry and Molecular Biology International, 37(2): 345-354.
- Chance, B., Greenstein, D.S. and Roughton, R.J.W., 1952. The mechanism of catalase action. 1. Steady-stateanalysis. Archives of Biochemistry and Biophysics, 37(2): 301-321.
- Choi, I., Kang, H.S., Yang, Y. and Pyun, K.H., 1994. IL-6 induces hepatic inflammation and collagen synthesis in vivo. Clinical and Experimental Immunology, 95: 530-535.
- Drotman, R. and Lawhan, G., 1978. Serum enzymes are indications of chemical induced liver damage. Drug and Chemical Toxicology, 1(2): 163-171.
- Esterbauer, H., Schaur, R.L. and Zollner, H., 1991. Chemistry and biochemistry of 4-hydroxynonenal, malondialdehyde and related aldehydes. Free radical Biology and Medicine, 11(1): 81-128.
- Goyer, R.A., 1991. Toxic effect of metals: 652-661. In: Amdur, M.O., Doull, J. and Klassen, C.D., (Eds.). Casarett and Doull's Toxicology, The Basic Science of Poisons. Permagon Press, New York, 1032p.
- Hanan, A.A., Sobhy, M.H., Kawkab, A.A., Azza, K.A., Zeinab, A., Rahman, A. and Wedad, H., 2014. Chemical and remedial effects of purslane (*Portulaca oleracea)* plant. Life Science Journal, 11(6): 31-42.
- Hayoz, D., Ziegler, T., Brunner, H.R. and Ruiz, J., 1998. Diabetes mellitus and vascular lesions. Metabolism, 47(12 Suppl 1): 16-19.
- Iqbal, R., Malik, F., Aziz, T., Sarfraz, I., Ahmed, Z. and Shafqa, S., 2012. The study of histopathological changes upon exposure to vinegerized copper sulphate in liver and kidney of broiler chick. Middle-East Journal of Scientific Research, 12(1): 36-41.
- Kumar, V., Kalita, J., Bora, H.K. and Misra, U.K., 2016. Relationship of antioxidant and oxidative stress markers in different organs following copper toxicity in a rat model. Toxicology and Applied Pharmacology, 11(293): 37-43.
- Lenzen, S., Drinkgern, J. and Tiedge, M., 1996. Low antioxidant enzyme gene expression in pancreatic islets compared with various other mouse tissues. Free Radical Biology and Medicine, 20(3): 463-466.

- Linder, M.C. and Hazegh-Azam, M., 1996. Copper biochemistry and molecular biology. The American Journal of Clinical Nutrition, 63: 797-811.
-Luck, H., 1971. Catalase: 885-893. In: Bergmeyer, H.U., (Ed.). Methods of Enzymatic Analysis. Academic Press, New York, 1064p.
- Masom, K.E., 1979. A conspectus of research on copper metabolism and requirement in man. The Journal of Nutrition, 109(11): 1979-2066.
- Michael, J. and Fowler, M.D., 2007. Diabetes treatment, part 1: diet and exercise. Clinical Diabetes, 25(3): 105-109.
- Naik, S.R., 2003. Antioxidants and their role in biological functions: an overview. Indian Drugs, 40(9): 501-512.
- Nishikimi, M., Rao, N.A. and Yagi, K., 1972. The occurrence of superoxide anion in the reaction of reduced phenazinemethosulphate and molecular oxygen. Biochemical and Biophysical Research Communications, 46(2): 849-854.
- Nosrati, N., Aghazadeh, S. and Yazdanparast, R., 2010. Effects of *Teucrium polium* on insulin resistance in nonalcoholic steatohepatitis. Journal of Acupunct Meridian Study, 3(2): 104-110.
- Paglia, D.E. and Valentine, W.N., 1967. Studies on the quantitative and qualitative characterization of erythrocyte glutathione peroxidase. The Journal of Laboratory and Clinical Medicine, 70: 158-168.
- Preston, B.L. and Snell, T.W., 2008. Full life-cycle toxicity assessment using rotifer resting egg production: Implications for ecological risk assessment. Environmental Pollution, 114(3): 399-406.
- Reitman, S. and Frankel, A., 1957. Colorimetric method for the determination of serum glutami oxaloacetic and glutamic pyruvic trasaminases. American Journal of Clinical Pathology, 28: 26-63.
- Sadi, G., Eryilmaz, N., Tütüncüoğlu, E., Cingir, Ş. and Güray, T., 2012. Changes in expression profiles of antioxidant enzymes in diabetic rat kidneys. Diabetes Metabolism Research and Review, 28(3): 228-235.
- Satho, K., 1988. Serum lipid peroxidation in cerebral vascular disorder determined by a new colorimetric method. Clinica Chemical Acta, 90: 37-43.
- Simopoulos, A., Norman, H.A., Gillaspy, J.E. and Duke, J.A., 1992. Common purslane: a source of omega-3 fatty acids and antioxidants. Journal of American College of Nutrition, 11(4): 374-382.
- Sokol, R.J., Devereaux, M., Mierau, G.W., Hambidge, K.M. and Shikes, R.H., 1990. Oxidant injury to hepatic mitochondrial lipids in rats with dietary copper overload: modification by vitamin E deficiency. Gastroenterology, 99(4):1061-1071.
- Yang, Z., Liu, C., Xiang, L. and Zheng, Y., 2009. Phenolic alkaloids as a new class of antioxidant inputulacaoleracea. Phytotherapy Research, 23(7): 1032-1035.
- You Guo, C., Zongji, S. and Xiaoping, C., 2009. Evaluation of free radicals scavenging and immunity-modulataryoctivities of purslane polysaccharides. International Journal of Biological Macromolecules, 45(5): 445-452.

Effects of purslane (*Portulaca oleracea* L.) on copper sulphate induced hepatic necrosis in rats

A. Amiri[1], F. Ezzati Ghadi[2*], A. Ramezani Ghara[3] and S. Rezai Zarchi[4]

1- MSc. Student, Payam-e-Noor University of Taft, Taft, Iran
2*- Corresponding author, Department of Plant Biology, Faculty of Sciences, University of Jiroft, Jiroft, Iran
E-mail: fezzatighadi@yahoo.com
3- Department of Plant Biology, Faculty of Sciences, University of Jiroft, Jiroft, Iran
4- Department of Biology, Faculty of Sciences, Payam-e-Noor University of Taft, Taft, Iran

Received: May 2016 Revised: September 2016 Accepted: October 2016

Abstract

The aim of this study was to evaluate the effects of purslane (*Portulaca oleracea* L.) on liver necrosis induced by copper sulfate in rats. Twenty-eight male rats were divided into four groups as follows: 1) Normal, 2) Toxicant control ($CuSo_4$ was given orally (200 mg/kg b.w), 3) Purslane was given orally (400 mg/kg b.w) and 4) Toxicant + purslane. At the end of the four weeks, all the rats were sacrificed and some biochemical parameters of serum such as alanine aminotransferase (ALT), aspartate aminotransferase (AST) and concentrations of alondialdehyde (MDA), superoxide dismutase (SOD), catalase (CAT) and glutathione peroxidase (GPx) in serum were estimated. $CuSo_4$ significantly increased the levels of ALT, AST, and MDA and decreased the levels of CAT, SOD, and GPx in toxicant rats. The toxicant + purslane group restored these changes to normal levels. Histopathological findings are consistent with biochemical findings. Purslane has a hepatoprotective effect on $CuSo_4$-induced hepatic damage in rats and these effects might be contributed to modulation of detoxification enzymes and antioxidant and free radical scavenger effects.

Keywords: Purslane (*Portulaca Oleracea* L.), hepatic necrosis, copper sulphate, antioxidant.